



National Comprehensive  
Cancer Network®

NCCN Clinical Practice Guidelines in Oncology (NCCN Guidelines®)

# 原发性皮肤淋巴瘤

版本 2.2022 — 2022 年 6 月 8 日

NCCN.org

续



**\*Steven M. Horwitz, 医学博士/主席** † †  
Memorial Sloan Kettering Cancer Center

**\*Stephen Ansell, 医学博士, 博士/副主席** ‡  
Mayo Clinic Cancer Center

**Weiyun Z. Ai, 医学博士, 博士** † ‡  
UCSF Helen Diller Family  
Comprehensive Cancer Center

**Jeffrey Barnes, 医学博士, 博士** †  
Massachusetts General Hospital  
Cancer Center

**Stefan K. Barta, 医学博士, 皇家内科医师学会  
会员, 理学硕士** † ‡ †  
Abramson Cancer Center at the  
University of Pennsylvania

**Srinivas Devarakonda, 医学博士** ‡ †  
The Ohio State University Comprehensive  
Cancer Center - James Cancer Hospital  
and Solove Research Institute

**Mark W. Clemens, 医学博士** ⊙  
The University of Texas  
MD Anderson Cancer Center

**Ahmet Dogan, 医学博士, 博士** ≠  
Memorial Sloan Kettering Cancer Center

**Thomas Prebet, 医学博士** ‡  
Yale Cancer Center/Smilow Cancer Hospital

**Jens Hillengass, 医学博士** ‡  
Roswell Park Comprehensive Cancer Center

**Aaron M. Goodman, 医学博士** ‡ ξ  
UC San Diego Moores Cancer Center

**Joan Guitart, 医学博士** ≠ ⊙ ‡  
Robert H. Lurie Comprehensive Cancer  
Center of Northwestern University

**Ahmad Halwani, 医学博士** ‡  
Huntsman Cancer Institute  
at the University of Utah

**Bradley M. Haverkos, 医学博士, 公共卫生硕士,  
理学硕士** †  
University of Colorado Cancer Center

**Richard T. Hoppe, 医学博士,** §  
Stanford Cancer Institute

**Eric Jacobsen, 医学博士** †  
Dana-Farber/Brigham and Women's  
Cancer Center

**Deepa Jagadeesh, 医学博士,  
公共卫生硕士** † ‡  
Case Comprehensive Cancer Center/University  
Hospitals Seidman Cancer Center and  
Cleveland Clinic Taussig Cancer Institute

**Allison Jones, 医学博士** ⊖  
St. Jude Children's Research Hospital/The  
University of Tennessee Health Science Center

**Neil Hansen, 医学博士** ϕ  
Fred & Pamela Buffett Cancer Center

**\*Youn H. Kim, 医学博士** ⊖ †  
Stanford Cancer Institute

**David Sher, 医学博士** §  
UT Southwestern Simmons Comprehensive  
Cancer Center

**Neha Mehta-Shah, 医学博士** † ‡  
Siteman Cancer Center at Barnes-  
Jewish Hospital and Washington  
University School of Medicine

**Elise A. Olsen, 医学博士** ⊖ †  
Duke Cancer Institute

**Saurabh A. Rajguru, 医学博士** † ‡  
University of Wisconsin  
Carbone Cancer Center

**Sima Rozati, 医学博士, 博士** ⊖  
The Sidney Kimmel Comprehensive  
Cancer Center at Johns Hopkins

**Jonathan Said, 医学博士** ≠  
UCLA Jonsson Comprehensive Cancer Center

**Aaron Shaver, 医学博士, 博士** ≠  
Vanderbilt-Ingram Cancer Center

**Aparna Hegde, 医学博士** †  
O'Neal Comprehensive Cancer Center at UAB

**Ryan C. Lynch, 医学博士** † ‡  
Fred Hutchinson Cancer Research  
Center/Seattle Cancer Care Alliance

**Lubomir Sokol, 医学博士, 博士** † ‡ †  
Moffitt Cancer Center

**Carlos Torres-Cabala, 医学博士** ≠  
The University of Texas  
MD Anderson Cancer Center

**Ryan Wilcox, 医学博士, 博士** †  
University of Michigan  
Rogel Cancer Center

**Maija Kiuru, 医学博士, 博士** ⊖  
UC Davis Comprehensive Cancer Center

**Jasmine Zain, 医学博士** † ‡  
City of Hope National Medical Center

**NCCN**  
**Mary Dwyer, 理学硕士**  
**Hema Sundar, 博士**

ξ 骨髓移植科	≠ 病理科
⊖ 皮肤病学	⊙ 整形外科
‡ 血液科/血液肿瘤科	§ 放射治疗/放射肿瘤科
† 内科	* 编委会成员
† 肿瘤内科	

NCCN 原发性皮肤淋巴瘤专家组成员  
指南更新概要

## 原发性皮肤 B 细胞淋巴瘤

- [诊断和检查 \(CUTB-1\)](#)
- [原发性皮肤边缘区淋巴瘤 \(CUTB-2\)](#)
- [原发性皮肤滤泡中心淋巴瘤 \(CUTB-2\)](#)
- [皮肤淋巴瘤 TNM 分期 \(MF/SS 除外\) \(CUTB-A\)](#)
- [治疗参考文献 \(CUTB-B\)](#)

## 蕈样肉芽肿/Sézary 综合征 (MF/SS)

- [定义和诊断概述 \(MFSS/INTRO-1\)](#)
- [一般原则 \(MFSS/INTRO-2\)](#)
- [诊断 \(MFSS-1\)](#)
- [检查 \(MFSS-2\)](#)
- [TNMB 分类和分期 \(MFSS-3\)](#)
- [临床分期 \(MFSS-4\)](#)
- [IA 期 \(仅有局限性皮肤受累, <10% BSA\) \(MFSS-6\)](#)
- [IB 期 \(仅有皮肤病, ≥10% BSA\) - IIA 期 \(MFSS-7\)](#)
- [IIB 期 \(肿瘤期疾病\) \(MFSS-8\)](#)
- [III 期 \(红皮病\) \(MFSS-10\)](#)
- [IV 期 \(MFSS-11\)](#)
- [大细胞转化 \(LCT\) \(MFSS-12\)](#)
- [推荐的治疗方案 \(MFSS-A\)](#)
- [支持治疗 \(MFSS-B\)](#)

## 原发皮肤 CD30 阳性

- T 细胞淋巴细胞增殖性疾病
- [概述和定义 \(PCTLD/INTRO-1\)](#)
- [诊断 \(PCTLD-1\)](#)
- [检查 \(PCTLD-2\)](#)
- [原发性皮肤 ALCL \(PCTLD-3\)](#)
- [淋巴瘤样丘疹病 \(PCTLD-4\)](#)
- [治疗参考文献 \(PCTLD-A\)](#)

[放射治疗原则 \(PCLYM-A\)](#)[T 细胞淋巴瘤分子分析原理 \(PCLYM-B\)](#)[皮肤淋巴瘤患者的支持治疗 \(PCLYM-C\)](#)[免疫表型/基因检测在成熟 B 细胞和 NK/T 细胞淋巴瘤鉴别诊断中的应用 \(请参见 B 细胞淋巴瘤 NCCN Guidelines - NHODG-A\)](#)[原发性皮肤弥漫性大 B 细胞淋巴瘤 \(腿型\) \(请参见 NCCN B 细胞淋巴瘤指南 - DLBCL\)](#)[分期 \(ST-1\)](#)

**临床试验:** NCCN 认为任何癌症患者都可以在临床试验中得到最佳治疗, 因此特别鼓励患者参与临床试验。

寻找 NCCN 成员组织:

<https://www.nccn.org/home/member-institutions>。

**NCCN 对证据和共识的分类:** 所有推荐均为 2A 类, 除非另有说明。

请参见 [NCCN 对证据和共识的分类](#)。

**NCCN 首选分类:**

所有建议均视为合理。

请参见 [NCCN 首选分类](#)。

本 NCCN Guidelines® 是作者依据他们对当前所认可治疗方法的观点, 对证据和共识所作的陈述。如需参考或应用 NCCN Guidelines, 临床医师应根据个人具体的临床情况做出独立的医疗判断, 以确定患者所需的护理和治疗。National Comprehensive Cancer Network® (NCCN®) 对于指南内容、使用或应用不做任何表述或担保, 对于其任何方式的应用或使用不承担任何责任。本 NCCN Guidelines 的版权归 National Comprehensive Cancer Network® 所有。保留所有权利。未经 NCCN 明确书面许可, 不得以任何形式对 NCCN Guidelines 及其插图进行复制。©2022。



原发性皮肤淋巴瘤 NCCN Guidelines 2022 年第 2 版相比 2022 年第 1 版的更新包括：

#### [MS-1](#)

- 对讨论章节进行了更新，以反映算法方法的改变。

原发性皮肤淋巴瘤 NCCN Guidelines 2022 年第 1 版相比 2021 年第 2 版的更新包括：

#### [总体更改](#)

- 整个指南中更新了推荐治疗方案参考文献。

#### [原发性皮肤 B 细胞淋巴瘤](#)

##### [CUTB/INTRO-1](#)

- 增加了新页面：原发性皮肤 B 细胞淋巴瘤的原理

##### [CUTB-1](#)

- 诊断，有助于诊断的项目
  - ▶ 修订了第 1 条，第 2 子条：IgM、IgD、IgA、IgG、IgE... 的评估
- 新增脚注 c：CBCL 患者管理的最佳选择通常涉及血液学/肿瘤学、皮肤病学、病理学（具有皮肤淋巴瘤专业知识）和放射肿瘤学的多学科团队方法。

##### [CUTB-2](#)

- 单发/局部、初始治疗、“切除”转移至特定情况下。
- 对脚注 g 进行了修订：治疗末期 **are** 可能需要行... 或 C/A/P 增强 CT 检查以评估疗效。（CUTB-3 也作同样改动）
- 新增脚注 l：小病变可以通过最小的非毁容手术切除。（PCTLD-3 也作同样改动）

#### [蕈样肉芽肿/Sézary 综合征](#)

##### [MFSS/INTRO-2](#)

- 一般原则
  - ▶ 修订了第 1 个条目：... 皮肤病学、病理学（具有皮肤淋巴瘤专业知识）、和...
  - ▶ 修订了第 8 条：一般而言，皮肤定向治疗和免疫抑制率较低的生物制剂 全身性治疗方案可以耐受更长的治疗时间，具有更低的累积毒性、更少的免疫抑制和/或更高的疗效，适用于较早的治疗线。
  - ▶ 修订了第 9 条：需要化学疗法时，通常单药优于联合化疗（如 CHOP），这是由于其治疗持续时间较短与短期疗效相关，而多药联合方案导致较高毒性。对于需要化疗的患者，单药化疗优于联合化疗，因为多药方案的毒性较高，而限时联合化疗的缓解时间较短。”

##### [MFSS-6 至 MFSS-12](#)

- 算法修正
  - ▶ 标题主要治疗、治疗疗效和其他治疗更改为“治疗和疗效评估”
  - ▶ 删除了具体治疗建议和相关脚注，并指向 MFSS-A 中的适当表格。
- 脚注 u 修订，新增了：MF 和 SS 患者治疗的一般注意事项（MFSS-A 1/12）。

##### [MFSS-A - 总体更改](#)

- 方案进行了广泛重组和澄清
  - ▶ 删除了既往 SYST-CAT A 和 SYST-CAT B 类别
  - ▶ 按分期划分方案，并提供了每个分期的治疗注意事项
  - ▶ 转移的联合治疗现在列出了每个分期的具体建议
  - ▶ 删除了所有分期中的 ATRA 作为全身性治疗方案

##### [MFSS-A 1/12](#)

- 增加了新页面：MF 和 SS 患者治疗的一般注意事项

##### [MFSS-A 3/12](#)

- ▶ 删除了以下针对 IA 期 MF 的全身性治疗方案
  - ◇ Brentuximab vedotin
  - ◇ Mogamulizumab
  - ◇ 罗米地辛
  - ◇ 伏立诺他
- ▶ 删除了以下针对 IA 期 MF 血液受累的全身性治疗方案
  - ◇ 吉西他滨
  - ◇ 多柔比星脂质体
  - ◇ 普拉曲沙
  - ◇ 阿仑单抗
  - ◇ 派姆单抗

##### [MFSS-A 4/12](#)

- 对于有血液受累的 IB/IIA 期 MF，以下方案从 2A 类推荐更改为 2B 类推荐。
  - ▶ 吉西他滨                      ▶ 阿仑单抗
  - ▶ 多柔比星脂质体          ▶ 派姆单抗
  - ▶ 普拉曲沙



原发性皮肤淋巴瘤 NCCN Guidelines 2022 年第 1 版相比 2021 年第 2 版的更新包括：

### 蕈样肉芽肿/Sézary 综合征

#### MFSS-A 6/12

- III 期 MF (红皮病)
  - ▶ 新增了以下皮肤定向治疗方案
    - ◇ 光疗属于 2A 类推荐。
    - ◇ TSEBT 属于 2B 类推荐。

#### MFSS-A 8/12

- 非 Sézary (IVA2 期) 或内脏/实体器官 (IVB 期) 疾病
  - ▶ 新增了 mogamulizumab 作为 2A 类其他推荐方案
- 既往多次治疗的复发或难治性疾病
  - ▶ 修订了第 7 条在一些 NCCN 成员机构中, 替莫唑胺用于 CNS 受累

#### MFSS-B 1/2

- 瘙痒、治疗、全身性药物
  - ▶ 新增了一线: 普瑞巴林
  - ▶ 新增了三线: 全身性类固醇
- 感染
  - ▶ 修订了溃疡性和坏死性肿瘤子条目, 新增了: 除非疾病得到治疗, 否则溃疡不会愈合。如果可行, 考虑放疗。

### 原发皮肤 CD30 阳性 T 细胞淋巴瘤增殖性疾病

#### PCTLD-1

- 诊断, 有助于诊断的项目
  - ▶ 修订了第 1 个条目: ...穿孔素、GM1-IRF4/MUM1、EMA、TCRβ、TCRδ

#### PCTLD-2

- 皮肤 ALCL 检查, 有助于诊断的项目
  - ▶ 从基本项目转移的条目: 骨髓穿刺和活检...
  - ▶ 修订了第 2 条, 新增了: 如果考虑孕妇禁用的治疗。(也适用于 LyP)

#### PCTLD-3

- 新增脚注 s: 小病变可以通过最小的非毁容手术切除。

#### PCTLD-4

- 新增脚注 z: NB-UVB 通常优于 PUVA。

### 放射治疗原则

#### PCLYM-A 1/3

- 增加了链接: 请参见霍奇金淋巴瘤 NCCN Guidelines - 放射剂量限制。

### 支持治疗

#### PCLYM-C

- 与 mogamulizumab 相关的不良事件
  - ▶ 新增: 药疹: Mogamulizumab 与临床上类似 CTCL 的药疹有关。建议行皮肤活检来区分疾病进展与药疹 (Chen L, et al JAMA Dermatology 2019;155:968-971; Hirotsu K, et al JAMA Dermatol 2021;157:700-707)。



## 原发性皮肤 B 细胞淋巴瘤 (PCBCL) 的原理

## 概述和定义

## PCBCL 的三种亚型:

1. 原发皮肤滤泡中心淋巴瘤 (PCFCL)
  - PCBCL 最常见的亚型 (57%),<sup>1,2</sup> 主要位于头皮、面部、前额和躯干, 通常具有惰性病程和良好预后 (5 年总生存率 [OS] 率 > 95%)。
  - 通常表现为孤立、坚硬、粉红色至紫红色的丘疹、结节、斑块或肿瘤。15% 的病例可见多灶性皮损。<sup>1,2</sup> 溃疡很少见。
  - 散播至皮外部位极为罕见; 大约 30% 病例的皮肤复发发生在初始部位附近。
2. 原发皮肤边缘区淋巴瘤 (PCMZL)
  - PCBCL 的第二种常见亚型 (24%–31%)<sup>1,2</sup> 主要分布在躯干、上肢和头部。通常表现为单发或多发红斑至紫红色丘疹、小结节、斑块或肿瘤, 具有惰性病程和良好预后 (5 年生存率为 99%)。
  - 50% 的患者会出现皮肤复发。
3. 原发皮肤弥漫性大 B 细胞淋巴瘤 (PCDLBCL, 腿型)
  - PCBCL 最罕见的亚型 (11%–19%), 占有原发性皮肤淋巴瘤的 4%。它主要分布在腿部, 但在其他部位也不罕见 (10%–15%)。<sup>1,2</sup>
  - 典型的临床表现是位于一条或两条腿上的红色至蓝色斑块或肿瘤, 可形成溃疡。
  - 它通常具有侵袭性, 且与预后不良相关 (皮外复发复率高) (5 年 OS 率为 50%)。<sup>3,4</sup>
  - 多发性皮损、*CDKN2A* 失活和 *MYD88 L265P* 与较差的预后相关。

## 诊断

- PCFCL: 皮损穿刺活检/切取/切除优于刮取活检
  - ▶ 免疫表型–细胞表达 CD20、CD79a 和 BCL6; 表面 Ig 为阴性。CD10 在弥漫性生长模式的病例中可以是阴性的。BCL2 通常为阴性, 或表达最低。
  - ▶ 当 CD10 和 BCL2 强烈表达或 BCL2 重排时, 考虑继发性皮肤受累的淋巴结 FL。
- PCMZL: 皮损穿刺活检/切取/切除优于刮取活检
  - ▶ 免疫表型–细胞对 CD10 和 BCL6 呈阴性, 但通常对 BCL2 呈阳性。大约三分之一的病例可以表达 IgG4。
  - ▶ 根据 Ig 重链重排可分为预后不同的 2 组: 1) CXCR3 阴性和 Ig 类别转换亚型 (IgG、IgA 和 IgE), 以浆细胞结节样浸润为特征; 和 2) 一种不太常见的亚型, 即 CXCR3 阳性和 IgM 阳性 (非类别转换), 可能延伸至皮肤外。<sup>5–8</sup> IgG 类别转换亚型是一种克隆性慢性淋巴细胞增殖性疾病 (LPD), 具有惰性病程。<sup>8,9</sup>
- PCDLBCL, 腿型: 皮损穿刺活检/切取/切除优于刮取活检
  - ▶ 免疫表型–细胞表达 CD20、CD79a、单型免疫球蛋白、BCL2 (强)、IRF/MUM1、FOXP1 和 MYC。CD10 染色通常为阴性。
  - ▶ 基因表达谱: 已证明 PCDLBCL (腿型) 始终是激活的 B 细胞 (ABC) 亚型。生发中心 B 细胞 (GCB) 亚型应引起对 PCFCL 的关注, 即使存在大细胞。<sup>10,11</sup>
  - ▶ FISH: 经常显示 *MYC*、*BCL6* 和 *IGH* 基因的易位。

注: 所有推荐均为 2A 类, 除非另有说明。

临床试验: NCCN 认为任何癌症患者都可以在临床试验中得到最佳治疗, 因此特别鼓励患者参与临床试验。

续



### 原发性皮肤 B 细胞淋巴瘤 (PCBCL) 的原理

#### 一般原则

- PCFCL、PCMZL: 如果病理或临床表现不典型, 则通过胸部/腹部/盆腔 CT 和/或 PET/CT 扫描完成分期, 以排除全身性受累。低剂量局部放疗、局部或病灶内类固醇、或观察都是很好的治疗选择。
- PCDLBCL, 腿型: 通过 PET/CT 扫描完成分期。采用化学免疫疗法和局部放疗治疗。(请参见 [B 细胞淋巴瘤 NCCN Guidelines - DLBCL](#))

- <sup>1</sup> Zinzani PL, Quaglino P, Pimpinelli N, et al. Prognostic factors in primary cutaneous B-cell lymphoma: the Italian Study Group for Cutaneous Lymphomas. J Clin Oncol 2006;24:1376-1382.
- <sup>2</sup> Senff NJ, Hoefnagel JJ, Jansen PM, et al. Reclassification of 300 primary cutaneous B-cell lymphomas according to the new WHO-EORTC classification for cutaneous lymphomas: comparison with previous classifications and identification of prognostic markers. J Clin Oncol 2007;25:1581-1587.
- <sup>3</sup> Grange F, Bekkenk MW, Wechsler J, et al. Prognostic factors in primary cutaneous large B-cell lymphomas: a European multicenter study. J Clin Oncol 2001;19:3602-3610.
- <sup>4</sup> Grange F, Beylot-Barry M, Courville P, et al. Primary cutaneous diffuse large B-cell lymphoma, leg type: clinicopathologic features and prognostic analysis in 60 cases. Arch Dermatol 2007;143:1144-1150.
- <sup>5</sup> van Maldegem F, van Dijk R, Wormhoudt TA, et al. The majority of cutaneous marginal zone B-cell lymphomas expresses class-switched immunoglobulins and develops in a T-helper type 2 inflammatory environment. Blood 2008;112:3355-3361.
- <sup>6</sup> Edinger JT, Kant JA, Swerdlow SH. Cutaneous marginal zone lymphomas have distinctive features and include 2 subsets. Am J Surg Pathol 2010;34:1830-1841.
- <sup>7</sup> Kogame T, Takegami T, Sakai TR, et al. Immunohistochemical analysis of class-switched subtype of primary cutaneous marginal zone lymphoma in terms of inducible skin-associated lymphoid tissue. J Eur Acad Dermatol Venereol. 2019;33:e401-e403.
- <sup>8</sup> Carlsen ED, Swerdlow SH, Cook JR, Gibson SE. Class-switched primary cutaneous marginal zone lymphomas are frequently IgG4-positive and have features distinct from IgM-positive cases. Am J Surg Pathol 2019;43:1403-1412.
- <sup>9</sup> Gibson SE, Swerdlow SH. How I diagnose primary cutaneous marginal zone lymphoma. Am J Clin Pathol 2020;154:428-449.
- <sup>10</sup> Hoefnagel JJ, Dijkman R, Basso K, et al. Distinct types of primary cutaneous large B-cell lymphoma identified by gene expression profiling. Blood 2005;105:3671-3678.
- <sup>11</sup> Menguy S, Beylot-Barry M, Parrens M, et al. Primary cutaneous large B-cell lymphomas: relevance of the 2017 World Health Organization classification: clinicopathological and molecular analyses of 64 cases. Histopathology 2019;74:1067-1080.

注: 所有推荐均为 2A 类, 除非另有说明。

临床试验: NCCN 认为任何癌症患者都可以在临床试验中得到最佳治疗, 因此特别鼓励患者参与临床试验。

### 诊断<sup>a</sup>

#### 基本项目:

- 在做出原发性皮肤 B 细胞淋巴瘤诊断时,须由经验丰富的病理医生对所有切片进行检查(至少 1 个为含肿瘤组织的石蜡块)。如果认为所获标本不足以确诊,则需重新活检。
- 足够的临床病变活检组织(穿刺、切取、切除)
- 确诊所需的充分免疫表型<sup>b</sup>
  - IHC 抗原谱可能包括:CD20、CD3、CD10、BCL2、BCL6、IRF4/MUM1

#### 某些情况下有用:

- 进一步免疫组化检查,确定淋巴瘤亚型
  - IHC 抗原谱可能包括:Ki-67、CD5、CD43、CD21、CD23、cyclin D1、κ/λ (IHC 或 ISH)
  - 对 IgM、IgD、IgA、IgG、IgE 和 FOXP1 表达进行评估(以进一步帮助区分腿型 PC-DLBCL 与 PCFCL)
- EBER-ISH
- 如疑有全身性 FL,则进行细胞遗传学(FISH 和核型):t(14;18)
- 如果可提供足够的活检材料,流式细胞术或 IgH 基因重排研究有助于确定 B 细胞克隆分型

### 检查<sup>c</sup>

#### 基本项目:<sup>d</sup>

- 病史和体检,包括完整的皮肤检查
- CBC 分类
- 血生化全项
- LDH
- 胸部/腹部/骨盆增强 CT 和/或 PET/CT 扫描(如有临床指征可以省略)
- 对有生育能力的患者进行妊娠试验(如果拟行化疗或放疗)

#### 特定情况下有助于诊断的检查:

- 骨髓活检<sup>e</sup>
- 如 CBC 显示淋巴细胞增多,进行外周血流式细胞术检测
- 如为 PCMZL,行 SPEP/免疫球蛋白定量检测
- HIV 检测
- 乙型肝炎和丙型肝炎检测<sup>f</sup>
- 如果计划的疗法会影响生育,则讨论生育和精子储存

[原发性皮肤边缘区淋巴瘤 \(PCMZL\) \(CUTB-2\)](#)

[原发性皮肤滤泡中心淋巴瘤 \(PCFCL\) \(CUTB-2\)](#)

[原发性皮肤弥漫性大 B 细胞淋巴瘤 \(PC-DLBCL\), 腿型 \(请参见 B 细胞淋巴瘤 NCCN Guidelines - DLBCL\)](#)

<sup>a</sup> 对于非皮肤结外 B 细胞淋巴瘤,请参见 [NCCN Guidelines B 细胞淋巴瘤中的非胃 MALT 淋巴瘤](#)。皮肤病灶中的生发(或滤泡)中心细胞免疫表型和大细胞并不等同于 DLBCL,但与原发性皮肤生发/滤泡中心淋巴瘤一致。

<sup>b</sup> 请参见 [免疫表型/基因检测在成熟 B 细胞和 NK/T 细胞淋巴瘤鉴别诊断中的应用 \(请参见 B 细胞淋巴瘤 NCCN Guidelines\)](#)。

<sup>c</sup> PCBCL 患者管理的最佳选择通常涉及血液学/肿瘤学、皮肤病学、病理学(具有皮肤淋巴瘤专业知识)和放射肿瘤学的多学科团队方法。

<sup>d</sup> 排除药物导致的皮肤淋巴样增生。

<sup>e</sup> 通常用于不明原因血细胞减少患者或临床怀疑其他亚型(如 PC-DLBCL 腿型)的患者。

<sup>f</sup> 要求进行乙型肝炎病毒的检查是因为免疫治疗 + 化疗所带来的病毒再激活的风险。请参见 [B 细胞淋巴瘤 NCCN Guidelines](#) 中的单克隆抗体和病毒再激活。无风险因素的患者测定乙型肝炎病毒表面抗原及核心抗体。有风险因素或既往有乙型肝炎病史的患者应加测 e 抗原。如果呈阳性,则测定病毒载量并咨询消化科医师。

注:所有推荐均为 2A 类,除非另有说明。

临床试验:NCCN 认为任何癌症患者都可以在临床试验中得到最佳治疗,因此特别鼓励患者参与临床试验。





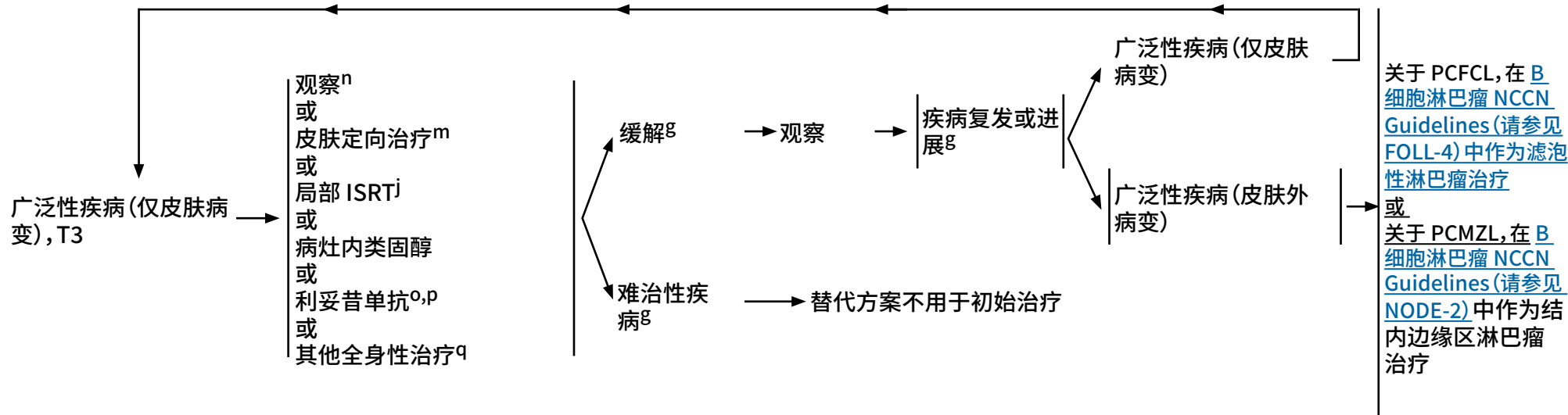


原发性皮肤边缘区淋巴瘤或滤泡中心淋巴瘤<sup>g</sup>

分期<sup>h</sup>

初始治疗<sup>i</sup>

缓解/其他治疗



<sup>g</sup> 治疗期间不需要额外的影像学检查。治疗末期可能需要行 PET/CT (强烈推荐) 或 C/A/P 增强 CT 检查以评估疗效。如临床上怀疑有疾病进展, 可重复。

<sup>h</sup> 请参见皮肤淋巴瘤 TNM 分期 (MF/SS 除外) (CUTB-A)。

<sup>i</sup> 请参见治疗参考文献 (CUTB-B)。

<sup>j</sup> 局部放疗是首选的初始治疗方案, 但不一定是首选的复发治疗方案。请参见放射治疗原则 (PCLYM-A)。

<sup>m</sup> 类固醇、咪喹莫特、氮芥和贝沙罗汀等局部治疗的疗效已经有病例报告 (对儿科患者有用)。

<sup>n</sup> 在无症状患者中被认为是适当的。

<sup>o</sup> 请参见单克隆抗体和病毒再激活 (请参见 B 细胞淋巴瘤 NCCN Guidelines)。

<sup>p</sup> 在患者通过静脉输注接受第一剂全剂量利妥昔单抗后, 利妥昔单抗和人透明质酸酶皮下注射可用于替代利妥昔单抗。这种替代不能用于与替伊莫单抗联合使用的利妥昔单抗。FDA 批准的生物仿制药是利妥昔单抗的合适替代品。

<sup>q</sup> 在少见的极度广泛病变情况下, 采用其他联合化疗方案, 请参见 B 细胞淋巴瘤 NCCN Guidelines (FOLL-B)。

注: 所有推荐均为 2A 类, 除非另有说明。  
临床试验: NCCN 认为任何癌症患者都可以在临床试验中得到最佳治疗, 因此特别鼓励患者参与临床试验。

皮肤淋巴瘤 TNM 分期 (MF/SS 除外) <sup>a,b</sup>

T	
T1	孤立性皮肤病变 T1a: 孤立病灶直径 <5 cm T1b: 孤立病灶直径 >5 cm
T2	区域性皮肤病变: 多发病灶限于 1 个体区或 2 个毗邻体区 <sup>b</sup> T2a: 所有病灶位于直径 <15 cm 的圆圈内 T2b: 所有病灶位于 15 cm < 直径 <30 cm 的圆圈内 T2c: 所有病灶位于直径 >30 cm 的圆圈内
T3	广泛性皮肤病变 T3a: 多发病灶, 累及 2 个非毗邻的体区 <sup>b</sup> T3b: 多发病灶, 累及 ≥3 个体区 <sup>b</sup>
N	
N0	无淋巴结受累的临床或病理学依据
N1	侵犯 1 个外周淋巴结区 <sup>c</sup> , 该淋巴结为目前或以前皮肤病灶的引流区
N2	侵犯 2 个或者更多的淋巴结区 <sup>c</sup> , 或者侵犯以前或目前皮肤病灶非引流淋巴结区
N3	中央淋巴结受累
M	
M0	无皮肤外非淋巴结病变证据
M1	有皮肤外非淋巴结病变

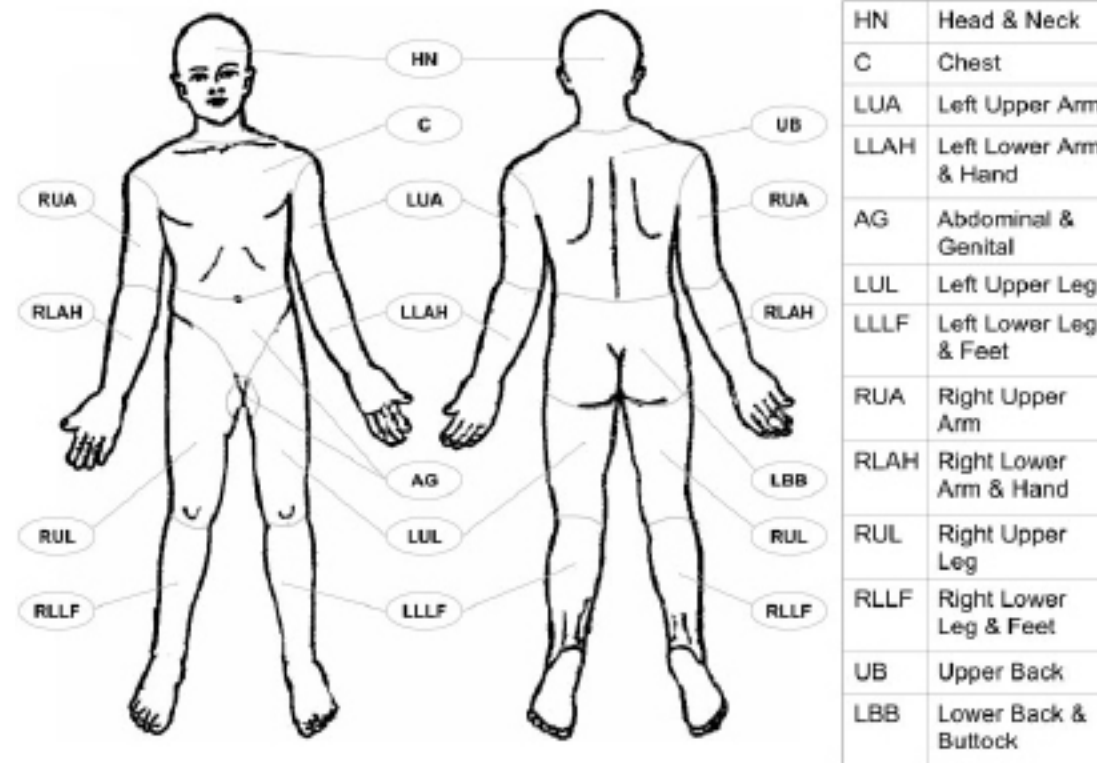
<sup>a</sup> 本研究最初发表于 Blood. Kim YH, Willemze R, Pimpinell Ni, et al, for the ISCL and the EORTC. TNM classification system for primary cutaneous lymphomas other than mycosis fungoides and Sézary syndrome: A proposal of the International Society for Cutaneous Lymphomas (ISCL) and the Cutaneous Lymphoma Task Force of the European Organization of Research and Treatment of Cancer (EORTC) Blood 2007;110:479-484. © The American Society of Hematology.

<sup>b</sup> 体区的划分, 请参见 T 分期 (皮肤受累) 的体区分布 (CUTB-A 2/2)。

<sup>c</sup> 淋巴结区域定义同安阿伯分期系统: 外周淋巴结: 肘前、颈部、锁骨上、腋窝、腹股沟和腘窝。中央区: 纵隔、肺门、主动脉旁和髂总。

注: 所有推荐均为 2A 类, 除非另有说明。

临床试验: NCCN 认为任何癌症患者都可以在临床试验中得到最佳治疗, 因此特别鼓励患者参与临床试验。

T 分期 (皮肤受累) 的体区分布<sup>a,d,e</sup>

<sup>a</sup> 本研究最初发表于 Blood. Kim YH, Willemze R, Pimpinelli N, et al, for the ISCL and the EORTC. TNM classification system for primary cutaneous lymphomas other than mycosis fungoides and Sézary syndrome: A proposal of the International Society for Cutaneous Lymphomas (ISCL) and the Cutaneous Lymphoma Task Force of the European Organization of Research and Treatment of Cancer (EORTC) Blood 2007;110:479-484. © The American Society of Hematology.

<sup>d</sup> 左、右肢端为 2 个独立体区。体区分布根据淋巴结引流部位而划分。

<sup>e</sup> 体区分布：头颈部：下缘—锁骨上缘、T1 棘突。胸部：上缘—锁骨上缘；下缘—胸廓下缘；侧缘—腋中线、肩关节（包括腋窝）。腹部/生殖器：上缘—胸廓下缘；下缘—腹股沟、会阴前；侧缘—腋中线。上背部：上缘—T1 棘突；下缘—胸廓下缘；侧缘—腋中线。下背部/臀部：上缘—胸廓下缘；下缘—腹股沟、会阴前（包括会阴）；侧缘—腋中线。每一上臂：上缘—肩关节（不包括腋窝）；下缘—肘关节。每一前臂/手：上缘—肘关节。每一大腿：上缘—腹股沟；下缘—髌骨中部、腘窝中部。每一小腿/足：上缘—髌骨中部、腘窝中部。

注：所有推荐均为 2A 类，除非另有说明。

临床试验：NCCN 认为任何癌症患者都可以在临床试验中得到最佳治疗，因此特别鼓励患者参与临床试验。



## 治疗参考文献

### 局部治疗

#### 局部治疗/病灶内皮质类固醇

Bekkenk MW, Vermeer MH, Geerts ML, et al. Treatment of multifocal primary cutaneous B-cell lymphoma: a clinical follow-up study of 29 patients. J Clin Oncol 1999;17:2471-2478.

Perry A, Vincent BJ, Parker SR. Intralesional corticosteroid therapy for primary cutaneous B-cell lymphoma. Br J Dermatol 2010;163:223-225.

#### 局部氮芥治疗

Bachmeyer C, Orlandini V, Aractingi S. Topical mechlorethamine and clobetasol in multifocal primary cutaneous marginal zone-B cell lymphoma. B J Dermatol 2006;154:1207-1209.

#### 局部贝沙罗汀治疗

Trent JT, Romanelli P, Kerdel FA. Topical targretin and intralesional interferon alfa for cutaneous lymphoma of the scalp. Arch Dermatol 2002;138:1421-1423.

#### 局部咪喹莫特治疗

Coors EA, Schuler G, Von Den Driesch P. Topical imiquimod as treatment for different kinds of cutaneous lymphoma. Eur J Dermatol 2006;16:391-393.

Stavrakoglou A, Brown VL, Coutts I. Successful treatment of primary cutaneous follicle centre lymphoma with topical 5% imiquimod. Br J Dermatol 2007;157:620-622.

### 利妥昔单抗

Morales AV, Advani R, Horwitz SM, et al. Indolent primary cutaneous B-cell lymphoma: experience using systemic rituximab. J Am Acad Dermatol 2008;59:953-957.

Heinzerling LM, Urbanek M, Funk JO, et al. Reduction of tumor burden and stabilization of disease by systemic therapy with anti-CD20 antibody (rituximab) in patients with primary cutaneous B-cell lymphoma. Cancer 2000;89:1835-1844.

Valencak J, Wehsengruber F, Rappersberger K, et al. Rituximab monotherapy for primary cutaneous B-cell lymphoma: Response and follow-up in 16 patients. Ann Oncol 2009;20:326-330.

Senff NJ, Noordijk EM, Kim YH, et al. European Organization for Research and Treatment of Cancer and International Society for Cutaneous Lymphoma consensus recommendations for the management of cutaneous B-cell lymphomas. Blood 2008;112:1600-1609.

Heinzerling L, Dummer R, Kempf W, Schmid MH, Burg G. Intralesional therapy with anti-CD20 monoclonal antibody rituximab in primary cutaneous B-cell lymphoma. Arch Dermatol 2000;136:374-378.

### 化疗/化学免疫治疗

Bekkenk MW, Vermeer MH, Geerts ML, et al. Treatment of multifocal primary cutaneous B-cell lymphoma: a clinical follow-up study of 29 patients. J Clin Oncol 1999;17:2471-2478.

Brice P, Cazals D, Mounier N, et al. Primary cutaneous large-cell lymphoma: analysis of 49 patients included in the LNH87 prospective trial of polychemotherapy for high-grade lymphomas. Groupe d'Etude des Lymphomes de l'Adulte. Leukemia 1998;12:213-219.

Hoefnagel JJ, Vermeer MH, Jansen PM, et al. Primary cutaneous marginal zone B-cell lymphoma: Clinical and therapeutic features in 50 cases. Arch Dermatol 2005;141:1139-1145.

Grange F, Beylot-Barry M, Courville P, et al. Primary cutaneous diffuse large B-cell lymphoma, leg type: clinicopathologic features and prognostic analysis in 60 cases. Arch Dermatol 2007;143:1144-1150.

Grange F, Joly P, Barbe C, et al. Improvement of survival in patients with primary cutaneous diffuse large B-cell lymphoma, leg type, in France. JAMA Dermatol 2014;150:535-541.

Rijlaarsdam JU, Toonstra J, Meijer OW, Noordijk EM, Willemze R. Treatment of primary cutaneous B-cell lymphomas of follicle center cell origin: A clinical follow-up study of 55 patients treated with radiotherapy or polychemotherapy. J Clin Oncol 1996;14:549-555.

Senff NJ, Noordijk EM, Kim YH, et al. European Organization for Research and Treatment of Cancer and International Society for Cutaneous Lymphoma consensus recommendations for the management of cutaneous B-cell lymphomas. Blood 2008;112:1600-1609.

Vermeer MH, Geelen FA, van Haselen CW, et al. Primary cutaneous large B-cell lymphomas of the legs. A distinct type of cutaneous B-cell lymphoma with an intermediate prognosis. Dutch Cutaneous Lymphoma Working Group. Arch Dermatol 1996;132:1304-1308.

### 低剂量姑息放疗

Neelis KJ, Schimmel EC, Vermeer MH, et al. Low-dose palliative radiotherapy for cutaneous B- and T-cell lymphomas. Int J Radiat Oncol Biol Phys 2009;74:154-158.

注:所有推荐均为 2A 类,除非另有说明。

临床试验:NCCN 认为任何癌症患者都可以在临床试验中得到最佳治疗,因此特别鼓励患者参与临床试验。



## 蕈样肉芽肿病/Sézary 综合征的原理

## 定义

- 蕈样肉芽肿 (MF)
  - ▶ MF 是最常见的皮肤 T 细胞淋巴瘤 (CTCL), 已经描述了 MF 的许多临床病理变异。<sup>a</sup>
  - ▶ 大多数 MF 患者表现为惰性临床过程、病灶间歇性发作、稳定或缓慢进展。
  - ▶ 晚期阶段可见皮肤受累, 包括淋巴结、血液, 其他器官受累较少的。<sup>a</sup>
- Sézary 综合征 (SS)
  - ▶ SS 与 MF 密切相关, 但具有独特的特征。SS 罕见, 占皮肤淋巴瘤的不足 5%, 主要影响老年人。
  - ▶ SS 特征为皮肤中存在非典型 T 细胞 (Sézary 细胞), 从而造成弥漫性红斑 (红皮病) 以及明显血液受累并且 T 细胞异常 (>1000 异常细胞/uL), 经细胞病理学评估或流式细胞术定义为 Sézary 细胞 (异常亚组包括但不限于 CD4+CD7- 或 CD4+CD26- 细胞)。<sup>b</sup>
  - ▶ 认为 SS 由胸腺记忆 T 细胞起源, 而皮肤驻留效应记忆 T 细胞是 MF 的起源细胞。这支持 SS 是与 MF 不同过程的论点。<sup>c</sup> 临床上有病例同时存在这两种情况。

## 诊断

- 即使 MF 的组织病理学结果表现为经典特征, 也需要与临床表现相结合才能做出明确诊断。<sup>d</sup>
- 斑片病变通常难以确诊; 因此, 在某些情况下, 需要进行多处皮肤活检以确诊。在进行皮肤活检之前, 停止单个病灶皮肤定向治疗 2 - 3 周或更长时间, 这可能有助于诊断。<sup>a</sup>
- 了解特定的临床病理变异可能有助于准确诊断:
  - ▶ 病灶可以是色素增加型或色素减退型。
  - ▶ 亲毛囊性 MF (FMF) 表现为亲毛囊性丘疹或结节或身体上任何毛发生长区域脱发。
  - ▶ 单病灶、pagetoid 网状细胞增多症和 CD8+ MF 变种往往与惰性病程相关。
  - ▶ 罕见肉芽肿性皮肤松弛, 表现为多余皮肤, 类似于弯曲部位的皮肤松垂。
- 肿瘤细胞通常为 CD3+、CD4+ 和 CD8-, 但 CD8+ 变种并不罕见。
- MF 的大细胞转化 (LCT) 在组织学上定义为大于 25% 的肿瘤细胞表现为体积增大。可以看到 CD30 表达, 但不包括在 LCT 的定义中。
- SS 的皮肤组织病理学发现通常与 MF 相似, 但可能比在 MF 中所见更为微妙。临床与血液和实验室检查结果的相关性对于明确诊断至关重要。

[参见一般原则 \(MFSS/INTRO-2\)](#)<sup>a</sup> Swerdlow SH, Campo E, Pileri SA, et al. The 2016 revision of the World Health Organization classification of lymphoid neoplasms. *Blood* 2016;127:2375-2390.<sup>b</sup> Olsen E, Whittaker S, Kim YH, et al. *J Clin Oncol* 2011;29:2598-2607.<sup>c</sup> Campbell JJ, Clark RA, Watanabe R, Kupper TS. Sezary syndrome and mycosis fungoides arise from distinct T-cell subsets: a biologic rationale for their distinct clinical behaviors. *Blood* 2010;116:767-771.<sup>d</sup> Pimpinelli N, Olsen EA, Santucci M, et al. Defining early mycosis fungoides. *J Am Acad Dermatol* 2005;53:1053-1063.

注: 所有推荐均为 2A 类, 除非另有说明。

临床试验: NCCN 认为任何癌症患者都可以在临床试验中得到最佳治疗, 因此特别鼓励患者参与临床试验。



## 蕈样肉芽肿病/Sézary 综合征的原理

## 一般原则

- MF/SS 患者管理的最佳选择通常涉及血液学/肿瘤学、皮肤病学、病理学(具有皮肤淋巴瘤专业知识)和放射肿瘤学的多学科团队方法,特别是对于晚期疾病患者。
- 鉴于该疾病的罕见性,首选在具有 CTCL 管理专业知识的中心进行治疗或会诊。
- 建议在转诊中心由病理学家进行评估。
- FMF 和 LCT 是组织学特征,可发生,与分期无关。
- 最近的研究报道,FMF 表现出两种不同的临床病理特征模式,具有不同的预后意义(早期和晚期);在早期皮肤局限性疾病患者亚组中,FMF 具有惰性病程和良好的预后。<sup>e, f, g</sup> 对于单用皮肤靶向治疗无效的疾病患者,治疗可能需要皮肤靶向治疗到达皮下组织(例如,补骨脂素加长波紫外线 [PUVA]、受累部位放疗 [ISRT]) 或添加 I-II 期使用的全身治疗。
- LCT 的发病率主要依赖于诊断时的疾病分期。<sup>h, i</sup> LCT 通常但并不总是对应于需要全身性治疗的更具侵袭性的生长速率(请参见 MFSS-12)。
- 治疗目标应该个体化,但通常包括:
  - ▶ 获得足够疗效以减少和控制症状,并尽量减少进展的风险。
  - ▶ 大多数 MF/SS 治疗不会获得治疗后持久缓解。
  - ▶ 通常以持续或维持方式给予副作用较低、无累积毒性的治疗,以改善和维持疾病控制、提高生活质量。
  - ▶ 除异基因造血干细胞移植 (HCT) 外,其他治疗均非根治性。
- 一般而言,皮肤定向治疗和全身性治疗方案可以耐受更长的治疗时间,具有更低的累积毒性、更少的免疫抑制和/或更高的疗效,适用于较早的治疗线。
- 对于需要化疗的患者,单药化疗优于联合化疗,因为多药方案的毒性较高,而限时联合化疗的缓解时间较短。
- 不同区室(即皮肤、血液、淋巴结)之间的反应可能不同。与其他非霍奇金淋巴瘤亚型不同,MF/SS 缓解标准未被证实与其预后相关。通常情况下,根据临床状况决定继续或转换治疗方法。
- 停止治疗后疾病复发可能对先前方案再治疗有反应。
- 部分缓解伴次优生活质量者,应该用其他或额外的主要治疗方案治疗。
- 采取支持治疗措施以尽可能减少皮肤感染风险并治疗瘙痒的疾病和症状控制的重要部分(参见 MFSS-B)。

<sup>e</sup> Hodak E, Amitay-Laish I, Atzmony L, et al. New insights into folliculotropic mycosis fungoides (FMF): A single-center experience. *J Am Acad Dermatol* 2016;75:347-355.

<sup>f</sup> van Santen S, Roach RE, van Doorn R, et al. Clinical staging and prognostic factors in folliculotropic mycosis fungoides. *JAMA Dermatol* 2016;152:992-1000.

<sup>g</sup> van Santen S, van Doorn R, Neelis KJ, et al. Recommendations for treatment in folliculotropic mycosis fungoides: report of the Dutch Cutaneous Lymphoma Group. *Br J Dermatol* 2017;177:223-228.

<sup>h</sup> Vergier B, de Muret A, Beylot-Barry M, et al. Transformation of mycosis fungoides: clinicopathological and prognostic features of 45 cases. French Study Group of Cutaneous Lymphomas. *Blood* 2000;95:2212-2218.

<sup>i</sup> Arulogun SO, Prince HM, Ng J, et al. Long-term outcomes of patients with advanced-stage cutaneous T-cell lymphoma and large cell transformation. *Blood* 2008;112:3082-3087.

注:所有推荐均为 2A 类,除非另有说明。

临床试验:NCCN 认为任何癌症患者都可以在临床试验中得到最佳治疗,因此特别鼓励患者参与临床试验。



## 诊断<sup>a</sup>

### 基本项目：

- 可疑皮肤病变部位活检
    - ▶ 能有必要进行多次活检，以便在诊断时捕捉到疾病的病理学变化
  - 需要擅长 CTCL 诊断的病理科医生对所有切片进行检查（至少 1 个为含肿瘤组织的石蜡块）。如果参考材料结合临床表现无诊断价值，则进行再活检。<sup>b</sup>
  - 皮肤活检 IHC 抗原谱可能包括<sup>c,d,e</sup>
    - ▶ CD2、CD3、CD4、CD5、CD7、CD8、CD20、CD30
  - 用分子分析检测克隆性 T 细胞受体 (TCR) 基因重排或其他克隆性检测<sup>a,f</sup>
- 某些情况下有助于诊断的检查：

- Sézary 细胞的外周血检查（在广泛性皮肤病中，皮肤活检不能诊断广泛斑片或红皮病性皮肤病，以及/或者强烈提示但无法诊断晚期疾病）包括：
  - ▶ 流式细胞术和分子分析对于评估和定量表型异常的扩增 T 细胞群十分有用。<sup>a,g</sup> [请参见 MFSS-3](#) 了解详细信息。
  - ▶ 由于过程的主观性，Sézary 细胞制备不如流式细胞术有用，但当流式细胞术不可用时可发挥效用。
- 皮肤活检 IHC 抗原谱可能包括：<sup>b,c</sup>
  - ▶ CD25、CD56、TIA1、颗粒酶 B、TCRβ、TCRγ；CXCL13、可诱导 T 细胞共刺激分子 (ICOS) 和 PD-1
- 淋巴结肿大或疑似皮肤外部位活检（如果皮肤活检无法诊断）。建议切除活检或切取活检，而不是空芯针活检。单独细针穿刺 (FNA) 不足以作为淋巴瘤初始诊断的依据。空芯针活检并非最佳方案，但某些情况下可以使用。但是在某些情况下，当淋巴结难以切除或切取活检时，联合空芯针和 FNA 活检并结合适当辅助鉴别诊断方法也可能足够确诊。如果认为所获标本不足以确诊，则需重新活检。
- 推荐血清学或其他方式评估 HTLV-1/2<sup>h</sup>，因为结果会影响治疗。

→ [请参见检查 \(MFSS-2\)](#)

<sup>a</sup> [请参见皮肤淋巴瘤分子分析原理 \(PCLYM-B\)](#)。

<sup>b</sup> 存在转化或亲毛囊性区域对于治疗的选择和结局可能有重要意义，应该将其包括在病理报告中。

<sup>c</sup> 临床可疑和组织学未诊断病例。Pimpinelli N, et al. J Am Acad Dermatol 2005;53:1053-1063.

<sup>d</sup> [请参见免疫表型/基因检测在成熟 B 细胞和 NK/T 细胞淋巴瘤鉴别诊断中的应用 \(请参见 B 细胞淋巴瘤 NCCN Guidelines\)](#)。

<sup>e</sup> 典型免疫表型：CD2+、CD3+、CD5+、CD7-、CD4+、CD8-(CD8+ 罕见)、CD30-/+、细胞毒性颗粒蛋白阴性。

<sup>f</sup> 单独 TCR 克隆性基因重排本身不足以构成诊断，因为这些也见于无恶性疾病的患者。应结合整体表现情况解读结果。[请参见皮肤淋巴瘤分子分析原理 \(PCLYM-B\)](#)。

<sup>g</sup> 检查 CD3、CD4、CD7、CD8 和 CD26 来评估伴随 CD4/CD8 率增高或免疫表型异常（包括 CD7 或 CD26 表达缺失）的 CD4+ 细胞扩增。

<sup>h</sup> 请参见 HTLV-1/2 流行地理区域[地图](#)。在非流行地区的患者中已发现 HTLV-1。

注：所有推荐均为 2A 类，除非另有说明。

临床试验：NCCN 认为任何癌症患者都可以在临床试验中得到最佳治疗，因此特别鼓励患者参与临床试验。





## 检查

### 基本项目：

- 病史和完整的体检：
  - ▶ 全面的皮肤检查：病变面积占体表面积比例 (%BSA) 评估 (手掌 + 手指 ≈ 1% BSA) 和皮损类型 (斑片/斑块、肿瘤、红皮病)
  - ▶ 外周淋巴结触诊
  - ▶ 触诊肿大的脏器和包块
- 实验室检查：<sup>l</sup>
  - ▶ CBC 及淋巴细胞绝对计数的分类和确定
  - ▶ 用于评估和定量具有异常表型的扩增 T 细胞群 (T1<sup>j</sup> 可选) 的流式细胞术研究 (请参见 [MFSS-3](#))
    - ◇ 针对任何 T2-4 皮肤分期、任何疑似皮肤外病变 (包括肿大淋巴结) 的患者提供建议
  - ▶ 若怀疑血液受累, 则检测外周血淋巴细胞克隆性 TCR 基因重排<sup>a</sup>
  - ▶ 血生化全项
  - ▶ LDH
- 影像学检查：
  - ▶ 对于 T3 或 T4 期 C/A/P 增强 CT 或综合全身 PET/CT<sup>k</sup> (需要全身疾病评估时包括手臂/腿)

### 特定情况下有助于诊断的检查：

- 对伴有不明原因血液学异常的患者进行骨髓活检
- 淋巴结肿大或疑似皮肤外部位活检 (如果皮肤活检无法诊断)。建议切除活检或切取活检, 而不是空芯针活检。单独细针穿刺 (FNA) 不足以作为淋巴瘤初始诊断的依据。空芯针活检并非最佳方案, 但某些情况下可以使用。但是在某些情况下, 当淋巴结难以切除或切取活检时, 联合空芯针和 FNA 活检并结合适当辅助鉴别诊断方法也可能足够确诊。如果认为所获标本不足以确诊, 则需重新活检。
- 如果怀疑 LCT 或亲毛囊性, 并且之前病理上未确认, 则再次行皮肤活检
- 对于 ≥ T2b 或大细胞转化型或 FMF 的 C/A/P 增强 CT 或综合全身 PET/CT<sup>k</sup>, 或可触及淋巴结肿大或实验室检查异常; 考虑 T2a (斑片 ≥ 10% BSA)
- 如果未行全身 PET/CT, 则行颈部增强 CT
- 对有生育能力的患者进行妊娠试验 (如果考虑孕妇禁用的治疗)<sup>l</sup>
- 如果计划的疗法会影响生育, 则讨论生育和精子储存

有关 TNMB 分类, 请参见 [MFSS-3](#) 以及有关 MF 和 SS 的临床分期, 请参见 [MFSS-4](#)

<sup>a</sup> 请参见 [皮肤淋巴瘤分子分析原理 \(PCLYM-B\)](#)。

<sup>i</sup> Sézary 综合征 (B2 期) 定义请参见 [MFSS-3](#)。

<sup>j</sup> 请参见有关 Sézary 流式细胞术检查何时适用于 T1 期疾病的 [讨论](#)。

<sup>k</sup> 皮肤淋巴瘤患者通常有结外疾病, CT 可能无法充分显像。在这些情况下, PET 扫描可能是首选。

<sup>l</sup> 对于孕妇而言, 许多皮肤定向治疗或全身性治疗为禁用或其安全性不明。请参阅个别药物的完整处方信息。

注: 所有推荐均为 2A 类, 除非另有说明。

临床试验: NCCN 认为任何癌症患者都可以在临床试验中得到最佳治疗, 因此特别鼓励患者参与临床试验。



TNMB		蕈样肉芽肿和 Sézary 综合征的 TNMB 分类及分期 <sup>m,n</sup> MF 和 SS 的临床分期 (MFSS-4)
皮肤	T1	局限性斑片、 <sup>o</sup> 丘疹和/或斑块 <sup>p</sup> 覆盖 <10% 皮肤表面
	T2	斑片、丘疹 <sup>o</sup> 和/或斑块 <sup>p</sup> 覆盖 ≥10% 皮肤表面
	T2a	仅斑片
	T2b	斑块 ± 斑片
	T3	一个或多个肿瘤 <sup>q</sup> (直径 ≥1 cm)
	T4	融合性红斑 ≥80% 体表面积
淋巴结	N0	无异常淋巴结;无需活检 <a href="#">MFSS-5 中的 NCI 淋巴结分类</a>
	N1	3异常淋巴结;病理组织学 Dutch 1 级或 NCI LN 0-2 <a href="#">MFSS-5 中的淋巴结荷兰标准</a>
	N2	异常淋巴结;病理组织学 Dutch 2 级或 NCI LN 3
	N3	异常淋巴结;病理组织学 Dutch 3-4 级或 NCI LN 4
	NX	异常淋巴结;无组织学确认
转移	M0	无内脏器官受累
	M1	内脏受累(必须经病理证实且器官受累时应具体指定受累器官)
	MX	异常内脏部位;无组织学确认
血液	B0	无明显血液受累:外周血淋巴细胞中 ≤5% 或 <250/mcL 为非典型 (Sézary) 细胞或总淋巴细胞中 CD4+/CD26- 或 CD4+/CD7- 细胞 <15%
	B1	血液肿瘤负荷低:外周血淋巴细胞中 >5% 为非典型 (Sézary) 细胞或总淋巴细胞中 CD4+/CD26- 或 CD4+/CD7- >15%, 但不符合 B0 或 B2 标准
	B2	血液肿瘤负荷高:通过细胞病理学测定 ≥1000/mcL Sézary 细胞 <sup>n</sup> 或采用流式细胞术测定 ≥1000 CD4+CD26- 或 CD4+CD7- 细胞/uL 或 T 淋巴细胞的其他异常亚群(在血液中克隆,与皮肤相同)。记录 CD4+ MF/SS 中血液肿瘤负荷高的其他标准,包括 CD4+/CD7- 细胞 ≥40% 以及 CD4+CD26- 细胞 ≥30%。

<sup>m</sup> 改自 Olsen E, et al. Blood 2007;110:1713-1722 and Olsen E, et al. J Clin Oncol 2011;29:2598-2607.

<sup>n</sup> Sézary 综合征的定义为 B2 期血液受累和血液中 TCR 基因克隆性重排(克隆应与皮肤中的克隆相关)。

<sup>o</sup> 斑片:无显著凸起或硬化的任何大小的皮肤病灶。应注意有无色素减退或色素沉着、鳞屑、结痂和/或皮肤异色。

<sup>p</sup> 斑块:任何大小的皮肤凸起或硬化病灶。应注意是否有鳞屑、结痂和/或皮肤异色。着重明确组织学特征如亲毛囊性或 LCT (大细胞 ≥25%), CD30+ 或 CD30-, 以及临床特征如皮肤溃疡。

<sup>q</sup> 肿瘤:至少有 1 个直径 ≥1cm 的实体或结节样皮损,隆起或向深部浸润生长。记录皮损的数量、皮损的总体积、最大的皮损大小、以及身体受累的区域。如果有 LCT 的组织学证据也应当记录。鼓励做 CD30 表型检查。

注:所有推荐均为 2A 类,除非另有说明。

临床试验:NCCN 认为任何癌症患者都可以在临床试验中得到最佳治疗,因此特别鼓励患者参与临床试验。

MF 和 SS 的临床分期<sup>r</sup>

临床分期 <sup>s</sup>	T(皮肤)	N(淋巴结)	M(内脏)	B(血液受累)	指南页号
IA (局限性皮肤受累)	T1 (斑片、丘疹和/或斑块覆盖 <10% 体表面积 [BSA])	N0	M0	B0 或 B1	<a href="#">MFSS-6</a>
IB (仅皮肤病)	T2 (斑片、丘疹和/或斑块覆盖 ≥10% BSA)	N0	M0	B0 或 B1	<a href="#">MFSS-7</a>
IIA	T1-2	N1-2	M0	B0 或 B1	<a href="#">MFSS-7</a>
IIB (肿瘤期疾病)	T3 (一个或多个肿瘤 [直径 ≥1 cm])	N0-2	M0	B0 或 B1	<a href="#">MFSS-8</a>
IIIA (红皮病)	T4 (红斑融合 ≥80% BSA)	N0-2	M0	B0	<a href="#">MFSS-10</a>
IIIB (红皮病)	T4 (红斑融合 ≥80% BSA)	N0-2	M0	B1	<a href="#">MFSS-10</a>
IVA <sub>1</sub> (Sézary 综合征)	T1-4	N0-2	M0	B2	<a href="#">MFSS-11</a>
IVA <sub>2</sub> (Sézary 综合征或非 Sézary 综合征)	T1-4	N3	M0	B0 或 B1 或 B2	<a href="#">MFSS-11</a>
IVB (内脏疾病)	T1-4	N0-3	M1	B0 或 B1 或 B2	<a href="#">MFSS-11</a>
	大细胞转化 (LCT) <sup>t</sup>				<a href="#">MFSS-12</a>

<sup>r</sup> Olsen E, et al. Blood 2007;110:1713-1722.<sup>s</sup> 亲毛囊性是一种组织学特征,任何阶段都可以发生。FMF 的组织学证据与疾病进展风险较高风险相关。在选定病例或疗效不足情况下,考虑 IIB 期(肿瘤期疾病)的主要治疗方案。<sup>t</sup> LCT 是一种组织学特征,任何阶段都可以发生。LCT 经常但并不总是与需要全身治疗的更具侵袭性的生长率相对应。

注:所有推荐均为 2A 类,除非另有说明。

临床试验:NCCN 认为任何癌症患者都可以在临床试验中得到最佳治疗,因此特别鼓励患者参与临床试验。

[有关 TNMB 分类,请参见 MFSS-3](#)



### MF 和 SS 中的淋巴结分类

#### NCI-VA 淋巴结分类

LN0: 无非典型淋巴细胞

LN1: 孤立偶发的非典型淋巴细胞 (未排列成簇)

LN2: 许多非典型淋巴细胞或排列成 3-6 个细胞簇

LN3: 非典型淋巴细胞聚集; 淋巴结结构尚存

LN4: 非典型淋巴细胞或肿瘤细胞部分/完全破坏淋巴结结构

Clendenning WE, Rappaport HW. Report of the Committee on Pathology of Cutaneous T Cell Lymphomas. Cancer Treat Rep 1979;63:719-724.

#### 淋巴结荷兰标准

1 级: 皮肤病淋巴结肿大

2 级: 蕈样真菌病早期受累 (存在脑回状核 >7.5 微米)

3 级: 淋巴结结构部分消失; 许多非典型脑回状单核细胞

4 级: 淋巴结结构完全消失

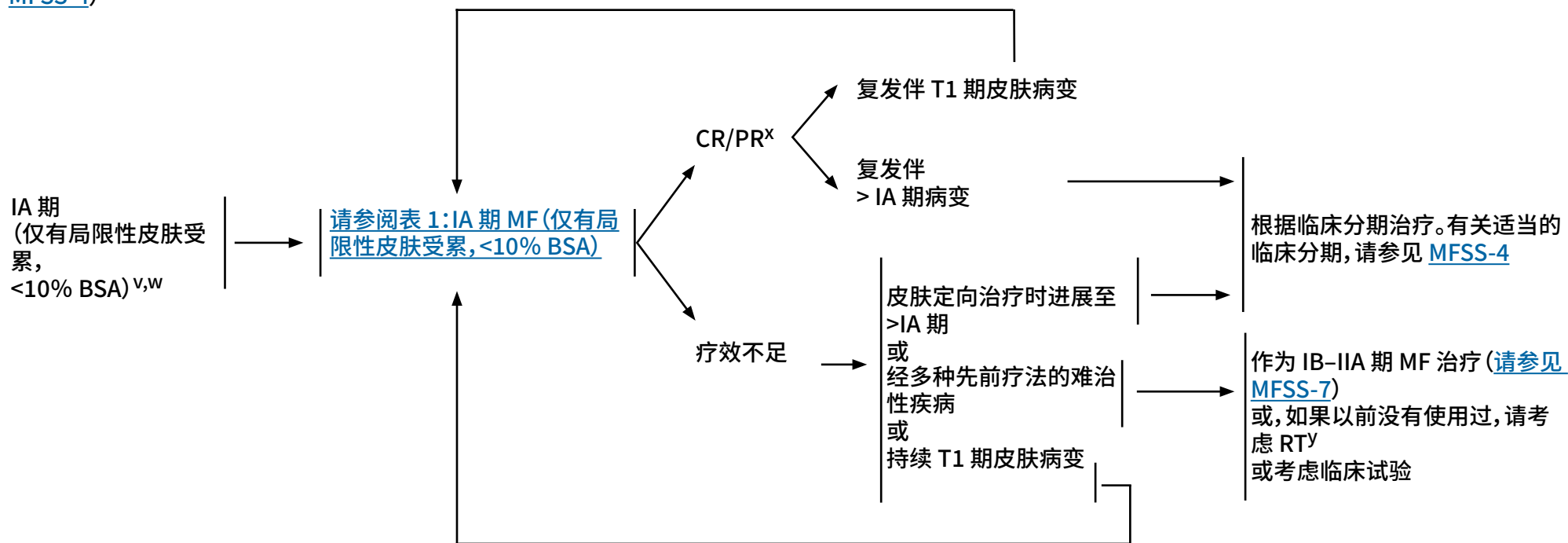
Scheffer E, Meijer CJLM, van Vloten WA. Dermatopathic lymphadenopathy and lymph node involvement in mycosis fungoides. Cancer 1980;45:137-148.

注: 所有推荐均为 2A 类, 除非另有说明。

临床试验: NCCN 认为任何癌症患者都可以在临床试验中得到最佳治疗, 因此特别鼓励患者参与临床试验。

分期<sup>u</sup>  
([MFSS-3](#) 和  
[MFSS-4](#))

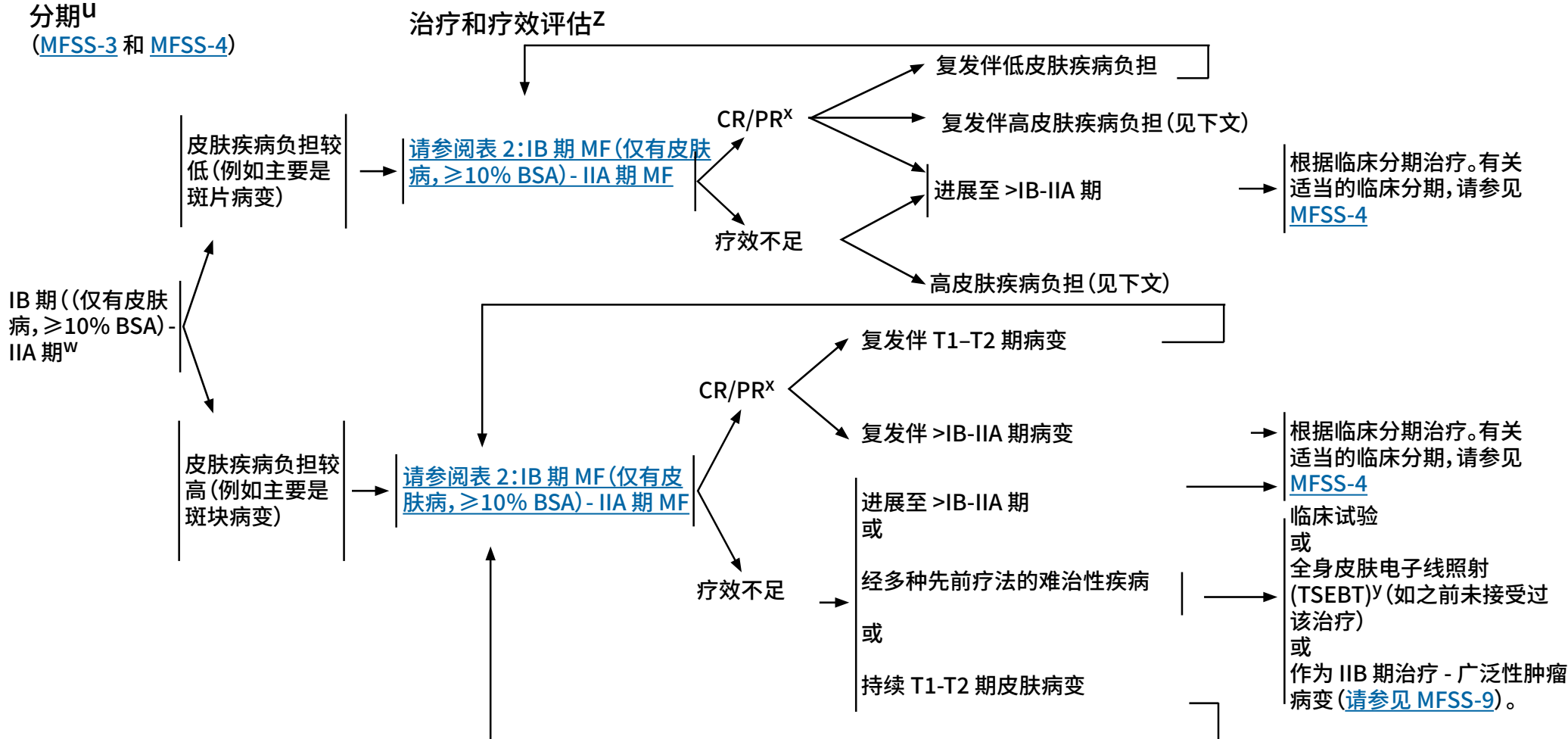
## 治疗和疗效评估

<sup>u</sup> 请参见蕈样肉芽肿/Sézary 综合征的原理 ([MFSS/INTRO-1](#)) 和 [MF 和 SS 患者治疗的一般注意事项 \(MFSS-A 1/12\)](#)。<sup>v</sup> 在很少见的经确认的单病灶 MF 病例中, 显示放疗可达到长期缓解。<sup>w</sup> 如果怀疑 LCT, 则重新行活检; 如果有 LCT 的组织学证据, 请参见 [MFSS-12](#)。<sup>x</sup> 对于疾病临床获益的患者和/或疾病对初次治疗有反应的患者, 应考虑维持或减少方案以优化缓解持续时间。<sup>y</sup> 请参见[放射治疗原则 \(PCLYM-A\)](#)。

注: 所有推荐均为 2A 类, 除非另有说明。

临床试验: NCCN 认为任何癌症患者都可以在临床试验中得到最佳治疗, 因此特别鼓励患者参与临床试验。

分期<sup>u</sup>  
(MFSS-3 和 MFSS-4)



<sup>u</sup> 请参见蕈样肉芽肿/Sézary 综合征的原理 (MFSS/INTRO-1) 和 MF 和 SS 患者治疗的一般注意事项 (MFSS-A 1/12)。

<sup>w</sup> 如果怀疑 LCT, 则重新行活检; 如果有 LCT 的组织学证据, 请参见 MFSS-12。

<sup>x</sup> 对于疾病临床获益的患者和/或疾病对初次治疗有反应的患者, 应考虑维持或减少方案以优化缓解持续时间。

<sup>y</sup> 请参见放射治疗原则 (PCLYM-A)。

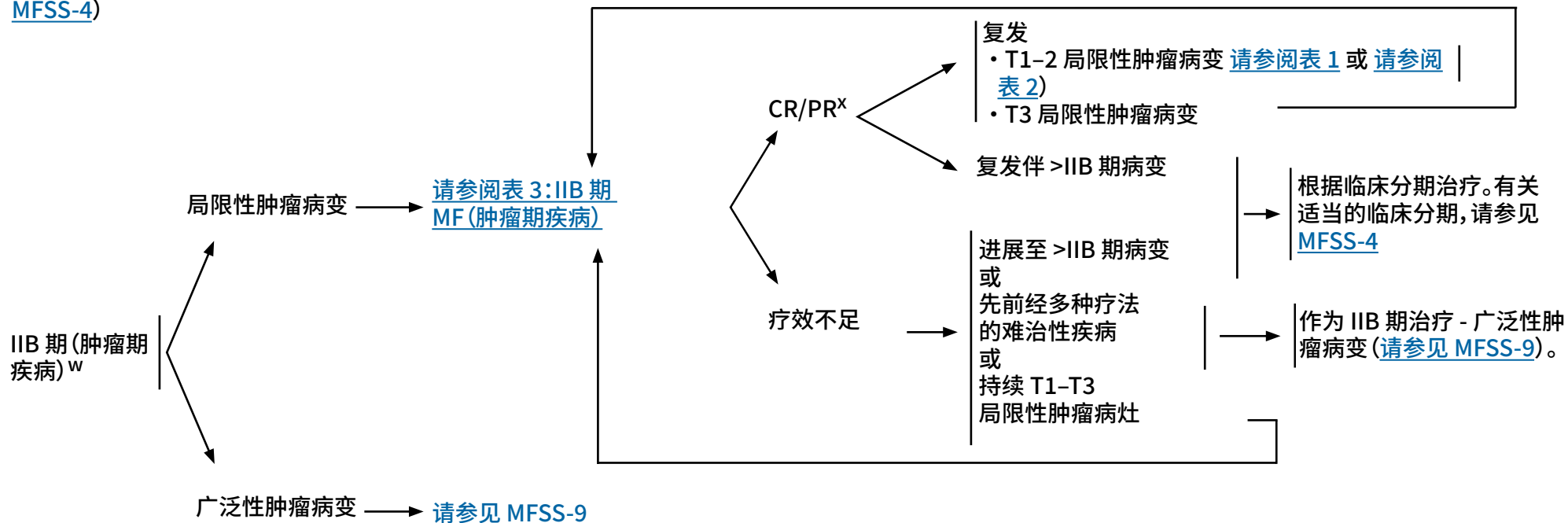
<sup>z</sup> 怀疑有临床皮肤外病变时, 应使用诊断检查的方法进行影像学检查。

注: 所有推荐均为 2A 类, 除非另有说明。

临床试验: NCCN 认为任何癌症患者都可以在临床试验中得到最佳治疗, 因此特别鼓励患者参与临床试验。

分期<sup>u</sup>  
(MFSS-3 和  
MFSS-4)

治疗和疗效评估<sup>z</sup>



<sup>u</sup> 请参见蕈样肉芽肿/Sézary 综合征的原理 (MFSS/INTRO-1) 和 MF 和 SS 患者治疗的一般注意事项 (MFSS-A 1/12)。

<sup>w</sup> 如果怀疑 LCT, 则重新行活检; 如果有 LCT 的组织学证据, 请参见 MFSS-12。

<sup>x</sup> 对于疾病临床获益的患者和/或疾病对初次治疗有反应的患者, 应考虑维持或减少方案以优化缓解持续时间。

<sup>z</sup> 怀疑有临床皮肤外病变时, 应使用诊断检查的方法进行影像学检查。

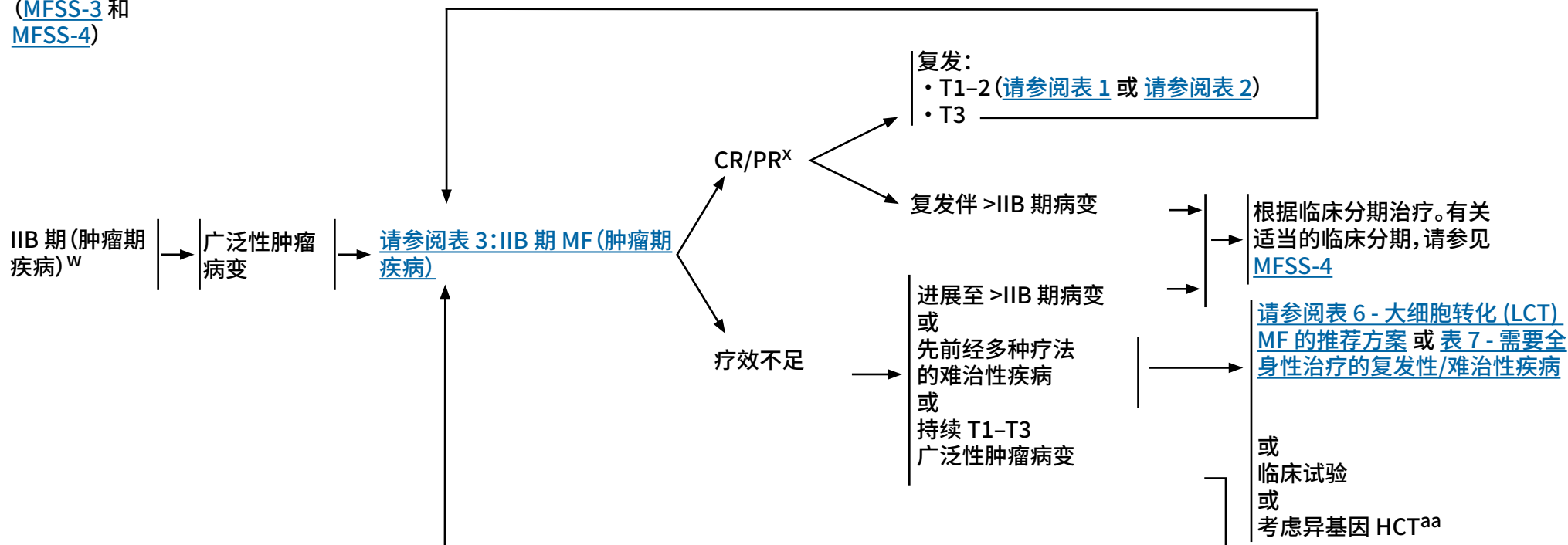
注: 所有推荐均为 2A 类, 除非另有说明。

临床试验: NCCN 认为任何癌症患者都可以在临床试验中得到最佳治疗, 因此特别鼓励患者参与临床试验。



分期<sup>u</sup>  
([MFSS-3](#) 和  
[MFSS-4](#))

治疗和疗效评估<sup>z</sup>



<sup>u</sup> 请参见蕈样肉芽肿/Sézary 综合征的原理 ([MFSS/INTRO-1](#)) 和 MF 和 SS 患者治疗的一般注意事项 ([MFSS-A 1/12](#))。

<sup>w</sup> 如果怀疑 LCT, 则重新行活检; 如果有 LCT 的组织学证据, 请参见 [MFSS-12](#)。

<sup>x</sup> 对于疾病临床获益的患者和/或疾病对初次治疗有反应的患者, 应考虑维持或减少方案以优化缓解持续时间。

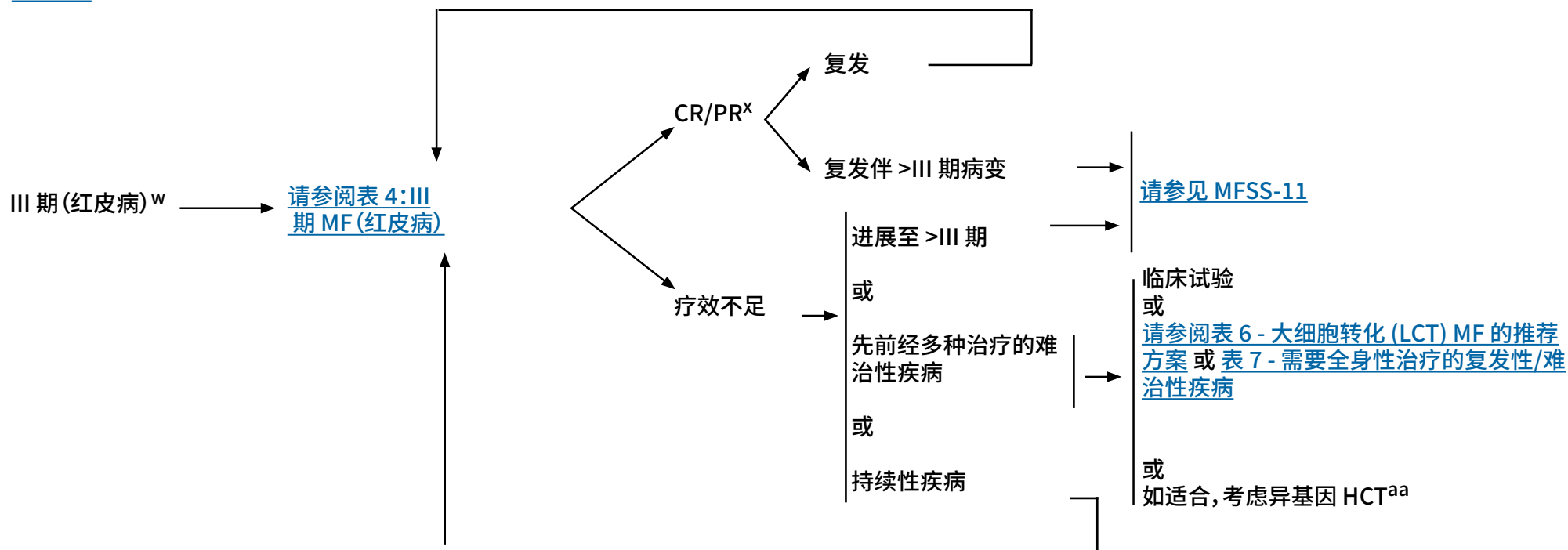
<sup>z</sup> 怀疑有临床皮肤外病变时, 应使用诊断检查的方法进行影像学检查。

<sup>aa</sup> 移植前疾病对主要治疗有反应的患者中, 异基因 HCT 与预后较好有关。更多详细信息请参见 [讨论](#) 章节。

注: 所有推荐均为 2A 类, 除非另有说明。

临床试验: NCCN 认为任何癌症患者都可以在临床试验中得到最佳治疗, 因此特别鼓励患者参与临床试验。



分期<sup>u</sup>  
([MFSS-3](#) 和  
[MFSS-4](#))治疗和疗效评估<sup>z</sup><sup>u</sup> 请参阅蕈样肉芽肿/Sézary 综合征的原理 ([MFSS/INTRO-1](#)) 和 MF 和 SS 患者治疗的一般注意事项 ([MFSS-A 1/12](#))。<sup>w</sup> 如果怀疑 LCT, 则重新行活检; 如果有 LCT 的组织学证据, 请参阅 [MFSS-12](#)。<sup>x</sup> 对于疾病临床获益的患者和/或疾病对初次治疗有反应的患者, 应考虑维持或减少方案以优化缓解持续时间。<sup>z</sup> 怀疑有临床皮肤外病变时, 应使用诊断检查的方法进行影像学检查。<sup>aa</sup> 移植前疾病对主要治疗有反应的患者中, 异基因 HCT 与预后较好有关。更多详细信息请参见 [讨论](#) 章节。

注: 所有推荐均为 2A 类, 除非另有说明。

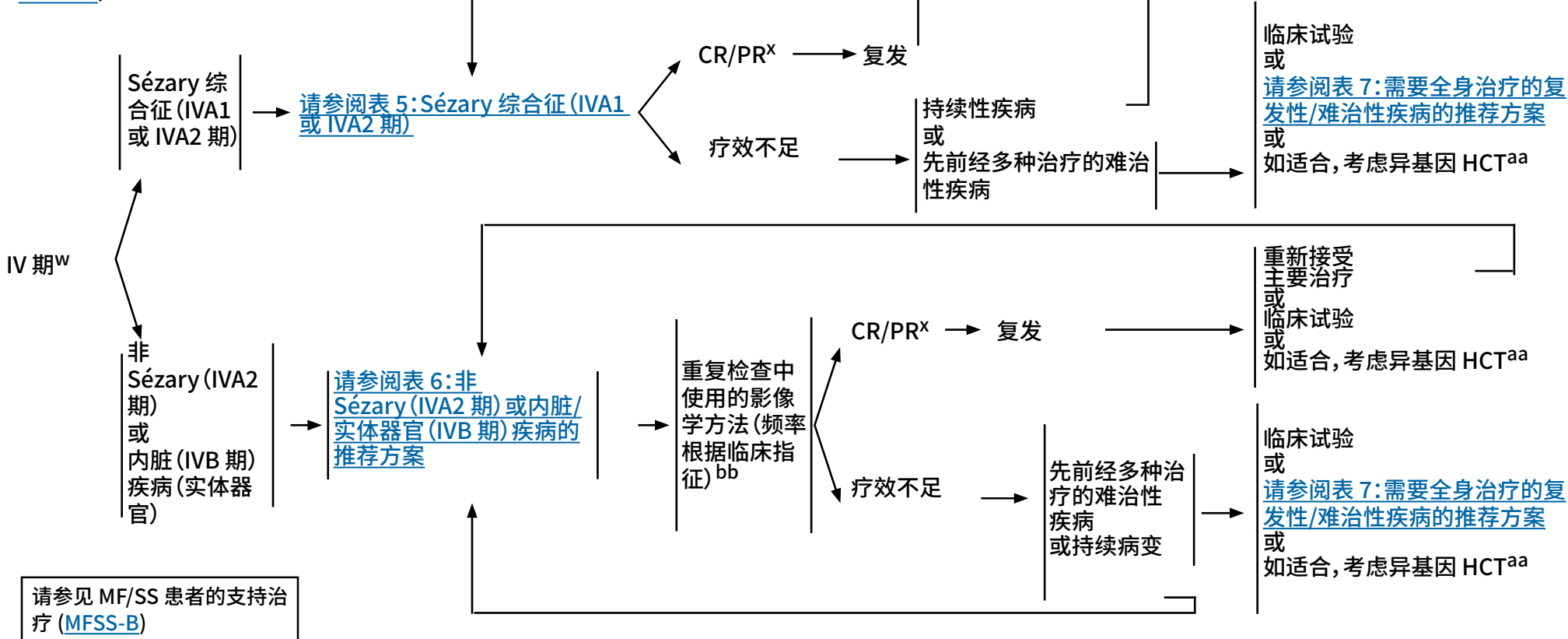
临床试验: NCCN 认为任何癌症患者都可以在临床试验中得到最佳治疗, 因此特别鼓励患者参与临床试验。



分期<sup>u</sup>

(MFSS-3 和 MFSS-4)

治疗和疗效评估<sup>bb</sup>



<sup>u</sup> 请参见蕈样肉芽肿/Sézary 综合征的原理 (MFSS/INTRO-1) 和 MF 和 SS 患者治疗的一般注意事项 (MFSS-A 1/12)。

<sup>w</sup> 如果怀疑 LCT, 则重新行活检; 如果有 LCT 的组织学证据, 请参见 MFSS-12。

<sup>x</sup> 对于疾病临床获益的患者和/或疾病对初次治疗有反应的患者, 应考虑维持或减少方案以优化缓解持续时间。

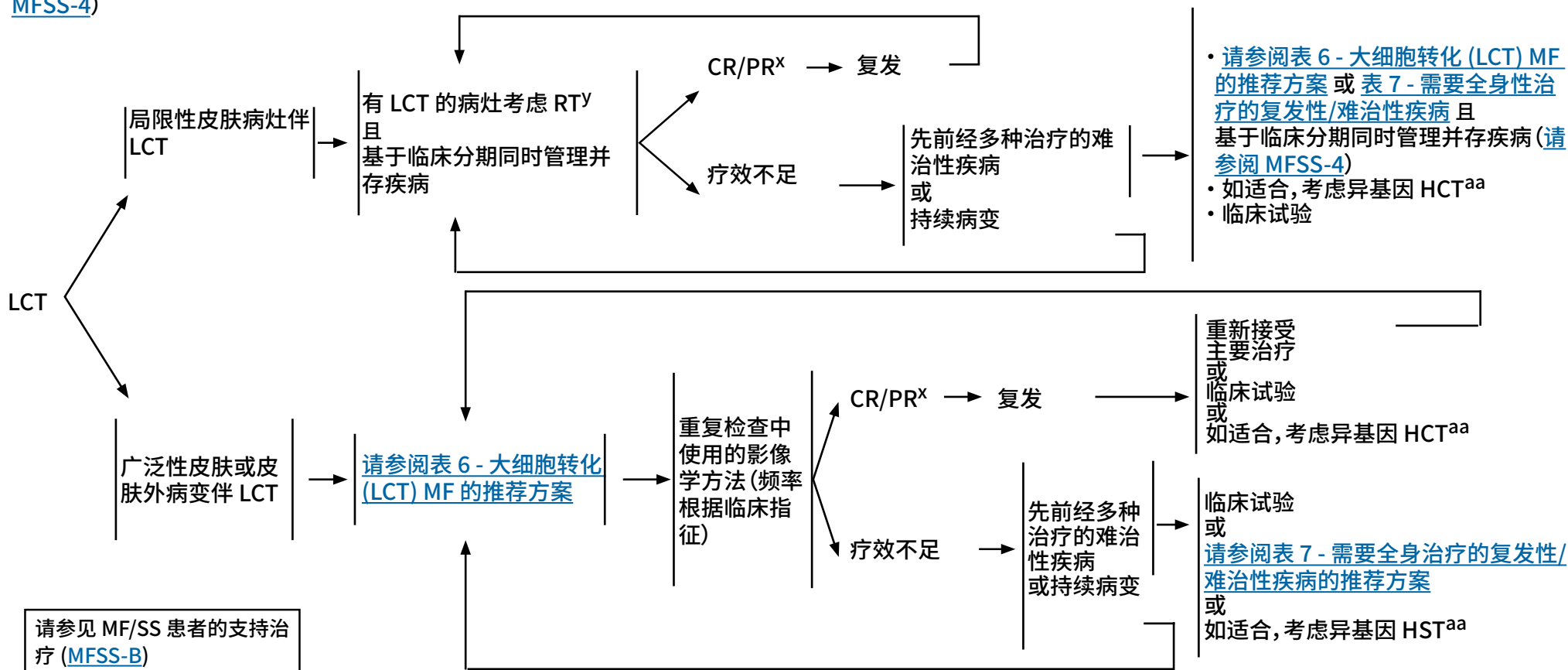
<sup>aa</sup> 移植前疾病对主要治疗有反应的患者中, 异基因 HCT 与预后较好有关。更多详细信息请参见讨论章节。

<sup>bb</sup> 如果淋巴结和/或内脏出现病变或疑有疾病进展, 应根据病变分布, 在出现临床指征时使用诊断检查中的方法进行影像学检查。

注: 所有推荐均为 2A 类, 除非另有说明。  
临床试验: NCCN 认为任何癌症患者都可以在临床试验中得到最佳治疗, 因此特别鼓励患者参与临床试验。

分期<sup>u</sup>  
(MFSS-3 和  
MFSS-4)

治疗和疗效评估<sup>z</sup>



<sup>u</sup> 请参见蕈样肉芽肿/Sézary 综合征的原理 (MFSS/INTRO-1) 和 MF 和 SS 患者治疗的一般注意事项 (MFSS-A 1/12)。

<sup>x</sup> 对于疾病临床获益的患者和/或疾病对初次治疗有反应的患者, 应考虑维持或减少方案以优化缓解持续时间。

<sup>y</sup> 请参见放射治疗原则 (PCLYM-A)。

<sup>z</sup> 怀疑有临床皮肤外病变时, 应使用诊断检查的方法进行影像学检查。

<sup>aa</sup> 移植前疾病对主要治疗有反应的患者中, 异基因 HCT 与预后较好有关。更多详细信息请参见讨论章节。

注: 所有推荐均为 2A 类, 除非另有说明。

临床试验: NCCN 认为任何癌症患者都可以在临床试验中得到最佳治疗, 因此特别鼓励患者参与临床试验。



### MF 和 SS 患者治疗的一般注意事项

- 一般而言,皮肤定向治疗和全身性治疗方案通常可以耐受更长的治疗时间,具有更低的累积毒性、更少的免疫抑制和/或更高的疗效,适用于在转向具有较高累积毒性和/或免疫抑制风险的治疗方案之前的较早治疗线。
- 通常以持续或维持方式给予副作用较低、无累积毒性的治疗,以改善和维持疾病控制、提高生活质量。
- 全身性治疗经常与皮肤定向治疗相结合,以最大限度地提高皮肤区室的临床反应,同时能提供附加疗效,而不产生累积毒性。
- 贝沙罗汀、brentuximab vedotin、mogamulizumab、伏立诺他和罗米地辛已获美国食品药品监督管理局 (FDA) 批准用于治疗 MF 和 SS。其他全身性治疗,例如干扰素 ( $\alpha$ 和 $\gamma$ )、甲氨蝶呤和其他类视黄醇 (阿维 A 和异维 A 酸) 也提供临床获益,但仅在小型研究中进行了评估。
- 通常基于疾病症状、给药途径、毒性和治疗的总体目标,对任何给定时间对任何患者的最佳治疗进行个体化。采取支持治疗措施以尽可能减少皮肤感染风险并治疗瘙痒的疾病和症状控制的重要部分 (请参见 [MFSS-B](#))。

注:所有推荐均为 2A 类,除非另有说明。

临床试验:NCCN 认为任何癌症患者都可以在临床试验中得到最佳治疗,因此特别鼓励患者参与临床试验。

## 推荐治疗方案:皮肤定向治疗

局限性/局部皮肤 (用于局限性/局部皮肤受累)	治疗注意事项
<ul style="list-style-type: none"> <li>• 局部放疗 (ISRT)               <ul style="list-style-type: none"> <li>▶ 8-12 Gy; 单病灶 24-30 Gy</li> </ul> </li> <li>• 光疗               <ul style="list-style-type: none"> <li>▶ UVB, 窄带 UVB (NB-UVB)</li> </ul> </li> <li>• 局部皮质类固醇类药物</li> <li>• 局部咪喹莫特治疗</li> <li>• 局部二氯甲基二乙胺 (氮芥)</li> <li>• 局部类视黄醇 (贝沙罗汀、他扎罗汀)</li> <li>• 局部用卡莫司汀 (2B 类)</li> </ul>	<ol style="list-style-type: none"> <li>1. 皮肤定向治疗可以单独使用或与其他皮肤定向疗法联合使用。</li> <li>2. UV 的累积剂量, 特别是 PUVA, 使发生 UV 相关性皮肤恶性肿瘤的风险增高; 因此, 对于有泛发性鳞状上皮增生性皮肤肿瘤、基底细胞癌以及黑色素瘤病史的患者, 光疗的使用应与这些风险相平衡。</li> <li>3. TSEBT, 在某些情况下, 可以考虑使用 PUVA 或 UVA1 治疗广泛的较厚斑块或肿瘤。</li> <li>4. 单病灶放疗 (24-30 Gy) 作为单一疗法进行, 具有根治性目的。低剂量放疗 (8-12 Gy) 用于姑息性治疗 (通常用作联合治疗)。一些成员机构正在探索使用较低剂量方案 (例如, 4 Gy)。</li> <li>5. 局部类固醇的最佳使用通常取决于病变类型和疾病部位。这最好是在咨询有使用局部类固醇经验的皮肤科医生或内科医生后进行。一般来说, 在身体的擦烂部位或其他部位 (例如面部), 强效类固醇的耐受性可能较差。类固醇的效力和皮肤治疗的范围/持续时间可导致全身吸收和/或皮肤萎缩。</li> <li>6. 对于难以治疗的有较少斑片/斑块/小肿瘤的部位, 或前臂、头皮和面部等晒伤性皮肤, 可以考虑使用局部咪喹莫特治疗 (通常咨询在安全性和使用方面有经验的皮肤科医生或内科医生)。</li> <li>7. 使用局部用二氯甲基二乙胺, 特别是凝胶制剂, 可能会并发皮炎, 用于面部和身体的擦烂部位时会导致皮肤刺激。考虑在低于每日用量时开始给药, 来确定耐受性。缓慢增加局部用二氯甲基二乙胺的用量, 每天一次, 每周 5 次。</li> <li>8. 局部用类视黄醇用于面部和身体的擦烂部位时会导致皮肤刺激, 包括发红、脱皮和皮炎。</li> <li>9. TSEBT 后采用全身性治疗以维持缓解是一种通行的做法。TSEBT 与全身类视黄醇、HDAC 抑制剂 (例如伏立诺他或罗米地辛) 或 mogamulizumab 联合使用, 或光疗与伏立诺他或罗米地辛联合使用的疗效和安全性数据有限。</li> </ol>
<p style="text-align: center;"><b>广泛皮肤病变</b> (适用于全身皮肤受累)</p> <ul style="list-style-type: none"> <li>• 光疗               <ul style="list-style-type: none"> <li>▶ UVB 或 NB-UVB</li> <li>▶ PUVA</li> <li>▶ UVA1 (如有)</li> </ul> </li> <li>• 局部皮质类固醇类药物</li> <li>• 局部二氯甲基二乙胺 (氮芥)</li> <li>• TSEBT (12-36 Gy)</li> </ul>	

注: 所有推荐均为 2A 类, 除非另有说明。

临床试验: NCCN 认为任何癌症患者都可以在临床试验中得到最佳治疗, 因此特别鼓励患者参与临床试验。

表 1: IA 期 MF (仅有局限性皮肤受累, <10% BSA) - MFSS-6<sup>a,b</sup>

推荐治疗方案	治疗注意事项 (另见关于 <a href="#">MFSS-A [1/12]</a> 的一般注意事项)
<ul style="list-style-type: none"> <li>• 皮肤定向治疗 (单独使用或与其他皮肤定向疗法联合使用) [<a href="#">请参见局限性/局部皮肤 (用于局限性/局部皮肤受累, MFSS-A 2/12)</a>]</li> <li>或</li> <li>• 皮肤定向治疗 (<a href="#">局限性/局部皮肤</a>) 与全身性治疗联合使用 (在选定病例中)</li> </ul> <p><b>首选方案 (按字母顺序排列)</b></p> <ul style="list-style-type: none"> <li>• 全身性治疗 + <a href="#">皮肤定向治疗</a> <ul style="list-style-type: none"> <li>▶ 贝沙罗汀</li> <li>▶ α干扰素<sup>b</sup></li> <li>▶ 甲氨蝶呤</li> </ul> </li> <li>• 联合治疗           <ul style="list-style-type: none"> <li>▶ 光疗 + 干扰素<sup>b</sup> 或类视黄醇</li> </ul> </li> </ul> <p><b>在某些情况下有用 (按字母顺序排列)</b></p> <ul style="list-style-type: none"> <li>• 全身性治疗 + <a href="#">皮肤定向治疗</a> <ul style="list-style-type: none"> <li>▶ 阿维 A</li> <li>▶ 体外光分离置换法 (ECP)</li> <li>▶ 干扰素γ-1b</li> <li>▶ 异维 A 酸</li> </ul> </li> <li>• 联合治疗           <ul style="list-style-type: none"> <li>▶ 光疗 + ECP</li> </ul> </li> </ul>	<ol style="list-style-type: none"> <li>1. IA 期 MF 最常采用皮肤定向疗法 (单独或与其他皮肤定向疗法联合) 进行治疗。</li> <li>2. 在有 FMF 组织学证据的患者中, 局部治疗对皮肤病变的疗效可能较差。</li> <li>3. 全身性治疗 (单药或联合治疗) 应该用于有血液受累的患者, 或皮肤定向治疗不能提供足够疾病控制的患者, 或患有不适合皮肤定向治疗疾病的患者 (例如, 在局部治疗难以定期施用的部位)。</li> <li>4. 可以考虑使用替代类视黄醇 (阿维 A 和异维 A 酸) 代替贝沙罗汀。</li> <li>5. 在 IA 期, ECP 主要用于不常见的 IA 期低水平血液受累患者 (B1)。</li> <li>6. 对于疾病临床获益的患者和/或疾病对初次治疗有反应的患者, 应考虑维持或减少方案以优化缓解持续时间。</li> </ol>

注: 所有推荐均为 2A 类, 除非另有说明。  
临床试验: NCCN 认为任何癌症患者都可以在临床试验中得到最佳治疗, 因此特别鼓励患者参与临床试验。

表 2: IB 期 MF (仅有皮肤病, ≥10% BSA) - IIA 期 MF - MFSS-7<sup>a,b,c</sup>

推荐治疗方案	治疗注意事项 (另见关于 <a href="#">MFSS-A [1/12]</a> 的一般注意事项)
<ul style="list-style-type: none"> <li>• 皮肤定向治疗 (单独使用或与其他皮肤定向疗法联合使用)               <ul style="list-style-type: none"> <li>▶ 皮肤疾病负担较低 (例如, 主要是斑片病变) <a href="#">局限性/局部皮肤 (用于局限性/局部皮肤受累)</a></li> <li>▶ 皮肤疾病负担较高 (例如, 主要是斑块病变) <a href="#">广泛皮肤病变 (适用于全身皮肤受累)</a></li> </ul> </li> <li>或</li> <li>• 全身性治疗 + 皮肤定向治疗或联合治疗 (在选定病例中)</li> </ul> <p><b>首选方案 (按字母顺序排列)</b></p> <ul style="list-style-type: none"> <li>• 全身性治疗 + <a href="#">皮肤定向治疗</a> <ul style="list-style-type: none"> <li>▶ 贝沙罗汀</li> <li>▶ Brentuximab vedotin</li> <li>▶ α干扰素<sup>b</sup></li> <li>▶ 甲氨蝶呤</li> <li>▶ Mogamulizumab</li> <li>▶ 罗米地辛</li> <li>▶ 伏立诺他</li> </ul> </li> <li>• 联合治疗               <ul style="list-style-type: none"> <li>▶ 光疗 + 干扰素<sup>b</sup> 或类视黄醇</li> </ul> </li> </ul> <p><b>在某些情况下有用 (按字母顺序排列)</b></p> <ul style="list-style-type: none"> <li>• 全身性治疗 + <a href="#">皮肤定向治疗</a> <ul style="list-style-type: none"> <li>▶ 阿维 A</li> <li>▶ 阿仑单抗 (2B 类)</li> <li>▶ 吉西他滨 (2B 类)</li> <li>▶ ECP</li> <li>▶ 干扰素γ-1b</li> <li>▶ 异维 A 酸</li> </ul> </li> <li>▶ 脂质多柔比星 (2B 类)</li> <li>▶ 派姆单抗 (2B 类)</li> <li>▶ 普拉曲沙 (2B 类)</li> </ul> <ul style="list-style-type: none"> <li>• 联合治疗               <ul style="list-style-type: none"> <li>▶ 光疗 + ECP</li> </ul> </li> </ul>	<ol style="list-style-type: none"> <li>1. IB–IIA 期 MF 可采用皮肤定向疗法 (单独或与其他皮肤定向疗法联合) 进行治疗。 <i>局限性斑片/斑块</i>皮肤定向治疗可视为单一疗法。 <i>泛发性皮肤受累</i>: 光疗可以单独使用或与其他皮肤定向疗法联合使用。TSEBT 可以单独使用或与局部皮质类固醇类药物联合使用。</li> <li>2. 在有 FMF 组织学证据的患者中, 局部治疗对皮肤病变的疗效可能较差。</li> <li>3. 对于泛发性皮肤受累、皮肤疾病负担较高、主要为斑块疾病、血液受累和/或对皮肤定向治疗疗效不足的患者, 应考虑全身性治疗 (单药或联合治疗)。</li> <li>4. 在随机 ALCANZA 试验 (Prince HM, et al. Lancet 2017;390:555-566) 中, brentuximab vedotin 对既往接受过治疗的 MF (≥ IB 期) 患者比甲氨蝶呤或贝沙罗汀更有效。ALCANZA 试验排除了 SS 患者。</li> <li>5. 在随机 MAVORIC 试验 (Lancet Oncol 2018;19:1192-1204) 中, mogamulizumab 对既往接受过治疗的 MF (≥ IB 期) 和 SS 患者比伏立诺他更有效。对血液受累 (III 期或 IV 期疾病) 患者的疗效高于 IIB 期或 IB/IIA 期疾病患者。MAVORIC 试验排除了 MF-LCT 患者。</li> <li>6. 可以考虑使用替代类视黄醇 (阿维 A 和异维 A 酸) 代替贝沙罗汀。</li> <li>7. 在 IB/IIA 期, ECP 主要用于低水平血液受累患者 (B1)。</li> <li>8. TSEBT 与全身类视黄醇、HDAC 抑制剂 (例如伏立诺他或罗米地辛) 或 mogamulizumab 联合使用, 或光疗与伏立诺他或罗米地辛联合使用的疗效和安全性数据有限。</li> <li>9. 对于疾病临床获益的患者和/或疾病对治疗有反应的患者, 应考虑维持或减少方案以优化缓解持续时间。</li> </ol>

注: 所有推荐均为 2A 类, 除非另有说明。  
临床试验: NCCN 认为任何癌症患者都可以在临床试验中得到最佳治疗, 因此特别鼓励患者参与临床试验。



表 3: IIB 期 MF (肿瘤期疾病) a,b,c

局限性肿瘤疾病	泛发性肿瘤疾病	治疗注意事项 (另见关于 <a href="#">MFSS-A [1/12]</a> 的一般注意事项)
<ul style="list-style-type: none"> <li>局部 RT 和/或 <a href="#">皮肤定向治疗</a></li> <li>或</li> <li>全身性治疗 ± 局部 RT</li> </ul> <p><b>首选方案(按字母顺序排列)</b></p> <ul style="list-style-type: none"> <li>贝沙罗汀</li> <li>Brentuximab vedotin</li> <li>α干扰素<sup>b</sup></li> <li>甲氨蝶呤</li> <li>Mogamulizumab</li> <li>罗米地辛</li> </ul> <p><b>其他推荐方案</b></p> <ul style="list-style-type: none"> <li>伏立诺他</li> </ul> <p><b>在某些情况下有用(按字母顺序排列)</b></p> <ul style="list-style-type: none"> <li>阿维 A</li> <li>ECP</li> <li>干扰素γ-1b</li> <li>异维 A 酸</li> </ul>	<ul style="list-style-type: none"> <li>TSEBT</li> <li>或</li> <li>全身性治疗 + <a href="#">皮肤定向治疗</a></li> <li>或</li> <li>联合治疗</li> </ul> <p><b>首选方案(按字母顺序排列)</b></p> <ul style="list-style-type: none"> <li>全身性治疗 + <a href="#">皮肤定向治疗</a> <ul style="list-style-type: none"> <li>贝沙罗汀</li> <li>Brentuximab vedotin</li> <li>吉西他滨</li> <li>α干扰素<sup>b</sup></li> <li>多柔比星脂质体</li> <li>甲氨蝶呤</li> <li>Mogamulizumab</li> </ul> </li> <li>普拉曲沙</li> <li>罗米地辛</li> </ul> <ul style="list-style-type: none"> <li>联合治疗 <ul style="list-style-type: none"> <li>光疗 + 干扰素<sup>b</sup> 或类视黄醇</li> <li>类视黄醇 + 干扰素</li> </ul> </li> </ul> <p><b>其他推荐方案</b></p> <ul style="list-style-type: none"> <li>伏立诺他</li> </ul> <p><b>在特定情况下有用(按字母顺序排列)</b></p> <ul style="list-style-type: none"> <li>全身性治疗 + <a href="#">皮肤定向治疗</a> <ul style="list-style-type: none"> <li>阿维 A</li> <li>ECP</li> <li>干扰素γ-1b</li> <li>异维 A 酸</li> </ul> </li> <li>联合治疗 <ul style="list-style-type: none"> <li>光疗 + ECP</li> <li>ECP + 干扰素<sup>b</sup> 或类视黄醇</li> <li>ECP + 干扰素<sup>b</sup> + 类视黄醇</li> </ul> </li> </ul>	<ol style="list-style-type: none"> <li>局限性肿瘤病变首选 RT。单独局部治疗通常不足以治疗肿瘤期疾病。</li> <li>在有 FMF 组织学证据的患者中, 局部治疗对皮肤病变的疗效可能较差。</li> <li>TSEBT 后可考虑对广泛性肿瘤病变进行辅助全身性生物治疗, 以改善缓解持续时间。</li> <li>在随机 ALCANZA 试验 (Prince HM, et al. Lancet 2017;390:555-566) 中, brentuximab vedotin 对既往接受过治疗的 MF (≥ IB 期) 患者比甲氨蝶呤或贝沙罗汀更有效。ALCANZA 试验排除了 SS 患者。</li> <li>在随机 MAVORIC 试验 (Lancet Oncol 2018;19:1192-1204) 中, mogamulizumab 对既往接受过治疗的 MF (≥ IB 期) 和 SS 患者比伏立诺他更有效。对血液受累 (III 期或 IV 期疾病) 患者的疗效高于 IIB 期或 IB/IIA 期疾病患者。MAVORIC 试验排除了 MF-LCT 患者。</li> <li>可以考虑使用替代类视黄醇 (阿维 A 和异维 A 酸) 代替贝沙罗汀。</li> <li>ECP 可能更适合作为血液受累 (B1 或 B2) 患者的全身性治疗。</li> <li>TSEBT 与全身类视黄醇、HDAC 抑制剂 (例如伏立诺他或罗米地辛) 或 mogamulizumab 联合使用, 或光疗与伏立诺他或罗米地辛联合使用的疗效和安全性数据有限。</li> <li>对于疾病临床获益的患者和/或疾病对治疗有反应的患者, 应考虑维持或减少方案以优化缓解持续时间。n.</li> </ol>

注: 所有推荐均为 2A 类, 除非另有说明。

临床试验: NCCN 认为任何癌症患者都可以在临床试验中得到最佳治疗, 因此特别鼓励患者参与临床试验。



表 4:III 期 MF (红皮病) - MFSS-10<sup>a,b,c,d</sup>

推荐治疗方案	治疗注意事项 (另见关于 MFSS-A [1/12] 的一般注意事项)
<p><b>首选方案(按字母顺序排列)</b></p> <ul style="list-style-type: none"> <li>• 全身性治疗 + <a href="#">皮肤定向治疗</a> <ul style="list-style-type: none"> <li>▶ 贝沙罗汀</li> <li>▶ Brentuximab vedotin</li> <li>▶ ECP</li> <li>▶ α干扰素<sup>b</sup></li> <li>▶ 甲氨蝶呤</li> <li>▶ Mogamulizumab</li> <li>▶ 罗米地辛</li> </ul> </li> <li>• 联合治疗           <ul style="list-style-type: none"> <li>▶ ECP + 干扰素<sup>b</sup> 或类视黄醇</li> <li>▶ ECP + 干扰素<sup>b</sup> + 类视黄醇</li> <li>▶ 光疗 + 干扰素<sup>b</sup> 或类视黄醇</li> <li>▶ 光疗 + ECP</li> <li>▶ 类视黄醇 + 干扰素<sup>b</sup></li> </ul> </li> </ul> <p><b>其他推荐方案</b></p> <ul style="list-style-type: none"> <li>• 伏立诺他</li> </ul> <p><b>在特定情况下有用(按字母顺序排列)</b></p> <ul style="list-style-type: none"> <li>• 全身性治疗 + <a href="#">皮肤定向治疗</a> <ul style="list-style-type: none"> <li>▶ 阿维 A</li> <li>▶ 阿仑单抗</li> <li>▶ 吉西他滨</li> <li>▶ 干扰素γ-1b</li> <li>▶ 异维 A 酸</li> <li>▶ 多柔比星脂质体</li> <li>▶ 派姆单抗</li> <li>▶ 普拉曲沙</li> </ul> </li> <li>• 皮肤定向治疗           <ul style="list-style-type: none"> <li>▶ 光疗</li> <li>▶ TSEBT (2B 类)</li> </ul> </li> </ul>	<ol style="list-style-type: none"> <li>1. 在随机 ALCANZA 试验 (Lancet 2017;390:555-566) 中, brentuximab vedotin 对既往接受过治疗的 MF (≥ IB 期) 患者比甲氨蝶呤或贝沙罗汀更有效。ALCANZA 试验排除了 SS 患者。</li> <li>2. 在随机 MAVORIC 试验 (Lancet Oncol 2018;19:1192-1204) 中, mogamulizumab 对既往接受过治疗的 MF (≥ IB 期) 和 SS 患者比伏立诺他更有效。对血液受累 (III 期或 IV 期疾病) 患者的疗效高于 IIB 期或 IB/IIA 期疾病患者。MAVORIC 试验排除了 MF-LCT 患者。</li> <li>3. 可以考虑使用替代类视黄醇 (阿维 A 和异维 A 酸) 代替贝沙罗汀。</li> <li>4. ECP 可能更适合作为血液受累 (B1 或 B2) 患者的全身性治疗。</li> <li>5. 光疗和 TSEBT 可能与红皮病患者的毒性增加有关, 可以考虑调整剂量/给药时间表。</li> <li>6. TSEBT 与全身类视黄醇、HDAC 抑制剂 (例如伏立诺他或罗米地辛) 或 mogamulizumab 联合使用, 或光疗与伏立诺他或罗米地辛联合使用的疗效和安全性数据有限。</li> <li>7. 对于疾病临床获益的患者和/或疾病对治疗有反应的患者, 应考虑维持或减少方案以优化缓解持续时间。</li> <li>8. 红皮病患者继发皮肤病原菌感染的风险性增高, 应当考虑全身抗生素治疗。请参见 <a href="#">MFSS-B</a>。</li> </ol>

注:所有推荐均为 2A 类,除非另有说明。

临床试验:NCCN 认为任何癌症患者都可以在临床试验中得到最佳治疗,因此特别鼓励患者参与临床试验。

表 5: SÉZARY 综合征 (IVA1 或 IVA2 期) - MFSS-11<sup>a,b,c,d</sup>

推荐治疗方案		治疗注意事项 (另见关于 <a href="#">MFSS-A [1/12]</a> 的一般注意事项)
中低负担 (例如, ASC <5 K/mm <sup>3</sup> )	高负担 (例如, ASC >5 K/mm <sup>3</sup> )	
<p><b>首选方案 (按字母顺序排列)</b></p> <ul style="list-style-type: none"> <li>全身性治疗 + <a href="#">皮肤定向治疗</a> <ul style="list-style-type: none"> <li>▶ 贝沙罗汀</li> <li>▶ ECP</li> <li>▶ α干扰素<sup>b</sup></li> <li>▶ 甲氨蝶呤</li> <li>▶ Mogamulizumab</li> <li>▶ 罗米地辛</li> <li>▶ 伏立诺他</li> </ul> </li> <li>联合治疗           <ul style="list-style-type: none"> <li>▶ ECP + 干扰素<sup>b</sup> 或类视黄醇</li> <li>▶ ECP + 干扰素<sup>b</sup> + 类视黄醇</li> <li>▶ 光疗 + ECP</li> <li>▶ 光疗 + 干扰素<sup>b</sup> 或类视黄醇</li> <li>▶ 类视黄醇 + 干扰素</li> </ul> </li> </ul> <p><b>其他推荐方案 (按字母顺序排序)</b></p> <ul style="list-style-type: none"> <li>全身性治疗 + <a href="#">皮肤定向治疗</a> <ul style="list-style-type: none"> <li>▶ 阿仑单抗</li> <li>▶ Brentuximab vedotin</li> <li>▶ ECP</li> <li>▶ 吉西他滨</li> <li>▶ α干扰素<sup>b</sup></li> <li>▶ 多柔比星脂质体</li> <li>▶ 甲氨蝶呤</li> <li>▶ 派姆单抗</li> <li>▶ 普拉曲沙</li> <li>▶ 伏立诺他</li> </ul> </li> </ul> <p><b>在某些情况下有用 (按字母顺序排列)</b></p> <ul style="list-style-type: none"> <li>全身性治疗 + <a href="#">皮肤定向治疗</a> <ul style="list-style-type: none"> <li>▶ 阿维 A</li> <li>▶ 干扰素γ-1b</li> <li>▶ 异维 A 酸</li> </ul> </li> </ul>	<p><b>首选方案 (按字母顺序排列)</b></p> <ul style="list-style-type: none"> <li>全身性治疗 + <a href="#">皮肤定向治疗</a> <ul style="list-style-type: none"> <li>▶ Mogamulizumab</li> <li>▶ 罗米地辛</li> </ul> </li> <li>联合治疗           <ul style="list-style-type: none"> <li>▶ 光疗 + ECP</li> <li>▶ 光疗 + 干扰素<sup>b</sup> 或类视黄醇</li> <li>▶ ECP + 干扰素<sup>b</sup> 或类视黄醇</li> <li>▶ ECP + 干扰素<sup>b</sup> + 类视黄醇</li> <li>▶ 类视黄醇 + 干扰素</li> </ul> </li> </ul> <p><b>其他推荐方案 (按字母顺序排序)</b></p> <ul style="list-style-type: none"> <li>全身性治疗 + <a href="#">皮肤定向治疗</a> <ul style="list-style-type: none"> <li>▶ 阿仑单抗</li> <li>▶ 贝沙罗汀</li> <li>▶ Brentuximab vedotin</li> <li>▶ ECP</li> <li>▶ 吉西他滨</li> <li>▶ α干扰素<sup>b</sup></li> <li>▶ 多柔比星脂质体</li> <li>▶ 甲氨蝶呤</li> <li>▶ 派姆单抗</li> <li>▶ 普拉曲沙</li> <li>▶ 伏立诺他</li> </ul> </li> </ul> <p><b>在某些情况下有用 (按字母顺序排列)</b></p> <ul style="list-style-type: none"> <li>全身性治疗 + <a href="#">皮肤定向治疗</a> <ul style="list-style-type: none"> <li>▶ 阿维 A</li> <li>▶ 干扰素γ-1b</li> <li>▶ 异维 A 酸</li> </ul> </li> </ul>	<ol style="list-style-type: none"> <li>在随机 ALCANZA 试验 (Lancet 2017;390:555-566) 中, brentuximab vedotin 对既往接受过治疗的 MF (≥ IB 期) 患者比甲氨蝶呤或贝沙罗汀更有效。ALCANZA 试验排除了 SS 患者。</li> <li>在随机 MAVORIC 试验 (Lancet Oncol 2018;19:1192-1204) 中, mogamulizumab 对既往接受过治疗的 MF (≥ IB 期) 和 SS 患者比伏立诺他更有效。对血液受累 (III 期或 IV 期疾病) 患者的疗效高于 IIB 期或 IB/IIA 期疾病患者。MAVORIC 试验排除了 MF-LCT 患者。</li> <li>可以考虑使用替代类视黄醇 (阿维 A 和异维 A 酸) 代替贝沙罗汀。</li> <li>TSEBT 与全身类视黄醇、HDAC 抑制剂 (例如伏立诺他或罗米地辛) 或 mogamulizumab 联合使用, 或光疗与伏立诺他或罗米地辛联合使用的疗效和安全性数据有限。</li> <li>对于疾病临床获益的患者和/或疾病对治疗有反应的患者, 应考虑维持或减少方案以优化缓解持续时间。</li> </ol>

注: 所有推荐均为 2A 类, 除非另有说明。  
临床试验: NCCN 认为任何癌症患者都可以在临床试验中得到最佳治疗, 因此特别鼓励患者参与临床试验。

表 6: IV 期 MF (非 Sézary/内脏器官疾病) 和 MF 伴大细胞转化 (MF-LCT)<sup>c,d,e</sup>

推荐治疗方案		治疗注意事项 (另见关于 <a href="#">MFSS-A [1/12]</a> 的一般注意事项)
非 Sézary (IVA2 期) 或内脏/实体器官 (IVB 期) 疾病 ( <a href="#">MFSS-11</a> )	MF-LCT ( <a href="#">MFSS-12</a> )	
<ul style="list-style-type: none"> <li>全身性治疗 ± 放疗控制局部病灶</li> </ul> <p><b>首选方案 (按字母顺序排列)</b></p> <ul style="list-style-type: none"> <li>Brentuximab vedotin</li> <li>吉西他滨</li> <li>多柔比星脂质体</li> <li>普拉曲沙</li> <li>罗米地辛</li> </ul> <p><b>其他推荐方案</b></p> <ul style="list-style-type: none"> <li>Mogamulizumab</li> <li>多药联合化疗方案 (有关为 PTCL-NOS 列出的方案, 请参见 <a href="#">TCEL-B 3/7</a>)</li> </ul>	<ul style="list-style-type: none"> <li>TSEBT 或</li> <li>全身性治疗 + <a href="#">皮肤定向治疗</a></li> </ul> <p><b>首选方案 (按字母顺序排列)</b></p> <ul style="list-style-type: none"> <li>Brentuximab vedotin</li> <li>吉西他滨</li> <li>多柔比星脂质体</li> <li>普拉曲沙</li> <li>罗米地辛</li> <li>多药联合化疗方案 (有关为 PTCL-NOS 列出的方案, 请参见 <a href="#">TCEL-B 3/7</a>)</li> </ul> <p><b>其他推荐方案</b></p> <ul style="list-style-type: none"> <li>派姆单抗</li> </ul>	<ol style="list-style-type: none"> <li>在 MAVORIC 试验 (Lancet Oncol 2018;19:1192-1204) 中, mogamulizumab 对既往接受过治疗的 MF 和 SS 患者比伏立诺他更有效。血液区室的缓解率高于淋巴结或内脏。MAVORIC 试验排除了 MF-LCT 患者。</li> <li>TSEBT 与全身类视黄醇、HDAC 抑制剂 (例如伏立诺他或罗米地辛) 或 mogamulizumab 联合使用, 或放疗与伏立诺他或罗米地辛联合使用的疗效和安全性数据有限。</li> <li>对于需要化疗的患者, 单药化疗优于联合化疗, 因为多药方案的毒性较高, 而限时联合化疗的缓解时间较短。</li> <li>多药联合化疗方案通常只用于复发/难治性患者或皮肤外病变患者。大多数患者在接受多药联合化疗前, 已接受多种单药全身性治疗。</li> </ol>

表 7: 既往多次治疗的复发或难治性疾病

推荐治疗方案
<p>在特定情况下有用 (按类别字母顺序排列)</p> <ul style="list-style-type: none"> <li>阿仑单抗</li> <li>苯丁酸氮芥</li> <li>环磷酰胺</li> <li>依托泊苷</li> <li>派姆单抗</li> <li>喷司他丁</li> <li>在一些 NCCN 成员机构中, 替莫唑胺用于 CNS 受累</li> <li>硼替佐米 (2B 类)</li> <li>多药联合化疗方案 (有关为 PTCL-NOS 列出的方案, 请参见 <a href="#">TCEL-B 3/7</a>)</li> </ul>

注: 所有推荐均为 2A 类, 除非另有说明。

临床试验: NCCN 认为任何癌症患者都可以在临床试验中得到最佳治疗, 因此特别鼓励患者参与临床试验。



### 脚注

<sup>a</sup> 建议接受贝沙罗汀治疗的患者进行甘油三酯和甲状腺功能检查 (使用游离甲状腺素 T4) 的实验室检查。

<sup>b</sup> 干扰素 $\alpha$  (2a 和 2b) 和聚乙二醇干扰素 $\alpha$ -2b 已停用。聚乙二醇干扰素 $\alpha$ -2a 可替代其他干扰素制剂 (Schiller M, et al. J Eur Acad Dermatol Venerol 2017;31:1841-1847)。

<sup>c</sup> 在 ALCANZA 试验中, brentuximab vedotin 与既往接受过治疗的 CD30+ MF 患者的优良临床结局相关 (CD30 阳性定义为 CD30 表达  $\geq$  10% 总淋巴细胞)。在其他临床研究中, 在所有 CD30 表达水平 (包括可忽略的 CD30 表达水平) 下均观察到 BV 的临床疗效。

<sup>d</sup> 在接受 pembrolizumab 治疗的 HTLV 阳性患者中已有快速进展报道。在一些患者 (特别是红皮病/Sézary 患者) 中出现疾病复发, 应与疾病进展区分开来 (Khodadoust MS, et al. J Clin Oncol 2020;38:20-28)。

<sup>e</sup> 小剂量阿仑单抗皮下注射引起感染等并发症的机率较低。虽然不再有市售的阿仑单抗, 但可取得用于临床用途。推荐 CMV 监测或预防 ([请参见 PCLYM-C](#))。

注: 所有推荐均为 2A 类, 除非另有说明。

临床试验: NCCN 认为任何癌症患者都可以在临床试验中得到最佳治疗, 因此特别鼓励患者参与临床试验。

### 推荐治疗方案 参考文献

#### 皮肤定向治疗

##### 局部皮质类固醇类药物

Zackheim HS, Kashani-Sabet M, Amin S. Topical corticosteroids for mycosis fungoides. Experience in 79 patients. Arch Dermatol 1998;134:949-954.

Zackheim HS. Treatment of patch stage mycosis fungoides with topical corticosteroids. Dermatol Ther 2003;16:283-287.

##### 氮芥(盐酸氮芥)

Kim YH, Martinez G, Varghese A, Hoppe RT. Topical nitrogen mustard in the management of mycosis fungoides: Update of the Stanford experience. Arch Dermatol 2003;139:165-173.

Lessin SR, Duvic M, Guitart J, et al. Topical chemotherapy in cutaneous T-cell lymphoma: positive results of a randomized, controlled, multicenter trial testing the efficacy and safety of a novel mechlorethamine, 0.02%, gel in mycosis fungoides. JAMA Dermatol 2013;149:25-32.

##### 局部放疗

Wilson LD, Kacinski BM, Jones GW. Local superficial radiotherapy in the management of minimal stage IA cutaneous T-cell lymphoma (Mycosis Fungoides). Int J Radiat Oncol Biol Phys 1998;40:109-115.

Neelis KJ, Schimmel EC, Vermeer MH, et al. Low-dose palliative radiotherapy for cutaneous B- and T-cell lymphomas. Int J Radiat Oncol Biol Phys 2009;74:154-158.

Thomas TO, Agrawal P, Guitart J, et al. Outcome of patients treated with a single-fraction dose of palliative radiation for cutaneous T-cell lymphoma. Int J Radiat Oncol Biol Phys 2013;85:747-753.

##### 局部贝沙罗汀治疗

Breneman D, Duvic M, Kuzel T, et al. Phase 1 and 2 trial of bexarotene gel for skin directed treatment of patients with cutaneous T cell lymphoma. Arch Dermatol 2002;138:325-332.

Heald P, Mehlmauer M, Martin AG, et al. Topical bexarotene therapy for patients with refractory or persistent early stage cutaneous T cell lymphoma: results of the phase III clinical trial. J Am Acad Dermatol 2003;49:801-815.

##### 他扎罗汀凝胶

Apisarnthanarax N, Talpur R, Ward S, et al. Tazarotene 0.1% gel for refractory mycosis fungoides lesions: an open-label pilot study. J Am Acad Dermatol 2004;50:600-607.

##### Topical imiquimod

Deeths MJ, Chapman JT, Dellavalle RP, et al. Treatment of patch and plaque stage mycosis fungoides with imiquimod 5% cream. J Am Acad Dermatol 2005;52:275-280.

##### 光疗(UVB及PUVA)

Gathers RC, Scherschun L, Malick F, et al. Narrowband UVB phototherapy for early stage mycosis fungoides. J Am Acad Dermatol 2002;47:191-197.

Querfeld C, Rosen ST, Kuzel TM, et al. Long term follow up of patients with early stage cutaneous T cell lymphoma who achieved complete remission with psoralen plus UVA monotherapy. Arch Dermatol 2005;141:305-311.

Ponte P, Serrao V, Apetato M. Efficacy of narrowband UVB vs. PUVA in patients with early-stage mycosis fungoides. J Eur Acad Dermatol Venereol 2010;24:716-721.

Olsen EA, Hodak E, Anderson T, et al. Guidelines for phototherapy of mycosis fungoides and Sézary syndrome: A consensus statement of the United States Cutaneous Lymphoma Consortium. J Am Acad Dermatol 2018;74:27-58.

##### UVA1

Travato E, Pellegrino M, Filippi F, et al. Clinical and histological evaluation in patients with mycosis fungoides treated with UVA1. G Ital Dermatol Venereol 2020;155:306-311.

Adámek E, Tekta V, Erduran F, et al. Ultraviolet A1 phototherapy in the treatment of early mycosis fungoides. Dermatology 2017;233:192-198.

Olek-Hrab K, Silny W, Dańczak-Pazdrowska A, et al. Ultraviolet A1 phototherapy for mycosis fungoides. Clin Exp Dermatol 2013;38:126-30.

Jang MS, Jang JY, Park JB, et al. Erratum: Folliculotropic mycosis fungoides in 20 Korean cases: Clinical and histopathologic features and response to ultraviolet A-1 and/or photodynamic therapy. Ann Dermatol 2018;30:510.

Zane C, Leali C, Airò P, et al. "High-dose" UVA1 therapy of widespread plaque-type, nodular, and erythrodermic mycosis fungoides. J Am Acad Dermatol 2001;44:629-633.

##### 全身皮肤电子线照射(TSEBT)

Chinn DM, Chow S, Kim YH, Hoppe RT. Total skin electron beam therapy with or without adjuvant topical nitrogen mustard or nitrogen mustard alone as initial treatment of T2 and T3 mycosis fungoides. Int J Radiat Oncol Biol Phys 1999;43:951-958.

Ysebaert L, Truc G, Dalac S, et al. Ultimate results of radiation therapy for T1-T2 mycosis fungoides. Int J Radiat Oncol Biol Phys 2004;58:1128-1134.

Hoppe RT, Harrison C, Tavallaee M, et al. Low-dose total skin electron beam therapy as an effective modality to reduce disease burden in patients with mycosis fungoides: results of a pooled analysis from 3 phase-II clinical trials. J Am Acad Dermatol 2015;72:286-292.

Morris S, Scarisbrick J, Frew J, et al. The results of low-dose total skin electron beam radiation therapy (TSEB) in patients with mycosis fungoides from the UK Cutaneous Lymphoma Group. Int J Radiat Oncol Biol Phys 2018;99:627-633.

注:所有推荐均为 2A 类,除非另有说明。  
临床试验:NCCN 认为任何癌症患者都可以在临床试验中得到最佳治疗,因此特别鼓励患者参与临床试验。

续

MFSS-A  
10/12

### 推荐治疗方案 参考文献

#### 全身性治疗

##### 阿仑单抗 (适用于 Sézary 综合征 ± 淋巴结病变)

Lundin J, Hagberg H, Repp R, et al. Phase 2 study of alemtuzumab (anti-CD52 monoclonal antibody) in patients with advanced mycosis fungoides/Sezary syndrome. *Blood* 2003;101:4267-4272.

Bernengo MG, Quaglino P, Comessatti A, et al. Low-dose intermittent alemtuzumab in the treatment of Sezary syndrome: clinical and immunologic findings in 14 patients. *Haematologica* 2007;92:784-794.

Gautschi O, Blumenthal N, Streit M, et al. Successful treatment of chemotherapy-refractory Sezary syndrome with alemtuzumab (Campath-1H). *Eur J Haematol* 2004;72:61-63.

Querfeld C, Mehta N, Rosen ST, et al. Alemtuzumab for relapsed and refractory erythrodermic cutaneous T-cell lymphoma: a single institution experience from the Robert H. Lurie Comprehensive Cancer Center. *Leuk Lymphoma* 2009;50:1969-1976.

##### 硼替佐米

Zinzani PL, Musuraca G, Tani M, et al. Phase II trial of proteasome inhibitor bortezomib in patients with relapsed or refractory cutaneous T-cell lymphoma. *J Clin Oncol* 2007;25:4293-4297.

##### Brentuximab vedotin

Kim YH, Tavallae M, Sundram U, et al. Phase II investigator-initiated study of brentuximab vedotin in mycosis fungoides and Sezary syndrome with variable CD30 expression level: A multi-institution collaborative project. *J Clin Oncol* 2015;33:3750-3758.

Prince HM, Kim YH, Horwitz SM, et al. Brentuximab vedotin or physician's choice in CD30-positive cutaneous T-cell lymphoma (ALCANZA): an international, open-label, randomised, phase 3, multicentre trial. *The Lancet* 2018;390:555-566.

##### 体外光分离置换法 (ECP)

Talpur R, Demierre MF, Geskin L, et al. Multicenter photopheresis intervention trial in early-stage mycosis fungoides. *Clin Lymphoma Myeloma Leuk* 2011;11:219-227.

Knobler R, Duvic M, Querfeld C, et al. Long-term follow-up and survival of cutaneous T-cell lymphoma patients treated with extracorporeal photopheresis. *Photodermatol Photoimmunol Photomed* 2012;28:250-257.

Atilla E, Atilla PA, Bozdog SC, et al. Extracorporeal photochemotherapy in mycosis fungoides. *Transfus Clin Biol* 2017;24:454-457.

Gao C, McCormack C, van der Weyden C, et al. Prolonged survival with the early use of a novel extracorporeal photopheresis regimen in patients with Sezary syndrome. *Blood* 2019;134:1346-1350.

##### 吉西他滨

Duvic M, Talpur R, Wen S, et al. Phase II evaluation of gemcitabine monotherapy for cutaneous T-cell lymphoma. *Clin Lymphoma Myeloma* 2006;7:51-58.

Marchi E, Alinari L, Tani M, et al. Gemcitabine as frontline treatment for cutaneous T-cell lymphoma: phase II study of 32 patients. *Cancer* 2005;104:2437-2441.

Zinzani PL, Baliva G, Magagnoli M, et al. Gemcitabine treatment in pretreated cutaneous T-cell lymphoma: experience in 44 patients. *J Clin Oncol* 2000;18:2603-2606.

Zinzani PL, Venturini F, Stefoni V, et al. Gemcitabine as single agent in pretreated T-cell lymphoma patients: evaluation of the long-term outcome. *Ann Oncol* 2010;21:860-863.

Awar O, Duvic M. Treatment of transformed mycosis fungoides with intermittent low-dose gemcitabine. *Oncology* 2007;73:130-135.

##### 干扰素

Olsen EA. Interferon in the treatment of cutaneous T-cell lymphoma. *Dermatol Ther* 2003;16:311-321.

Kaplan EH, Rosen ST, Norris DB, et al. Phase II study of recombinant human interferon gamma for treatment of cutaneous T-cell lymphoma. *J Natl Cancer Inst* 1990;82:208-212.

##### 多柔比星脂质体

Wollina U, Dummer R, Brockmeyer NH, et al. Multicenter study of pegylated liposomal doxorubicin in patients with cutaneous T-cell lymphoma. *Cancer* 2003;98:993-1001.

Quereux G, Marques S, Nguyen J-M, et al. Prospective multicenter study of pegylated liposomal doxorubicin treatment in patients with advanced or refractory mycosis fungoides or Sezary syndrome. *Arch Dermatol* 2008;144:727-733.

Dummer R, Quaglino P, Becker JC, et al. Prospective international multicenter phase II trial of intravenous pegylated liposomal doxorubicin monotherapy in patients with stage IIB, IVA, or IVB advanced mycosis fungoides: final results from EORTC 21012. *J Clin Oncol* 2012;30:4091-4097.

##### 甲氨蝶呤

Zackheim HS, Kashani-Sabet M, Hwang ST. Low-dose methotrexate to treat erythrodermic cutaneous T-cell lymphoma: results in twenty-nine patients. *J Am Acad Dermatol* 1996;34:626-631.

Zackheim HS, Kashani-Sabet M, McMillan A. Low-dose methotrexate to treat mycosis fungoides: a retrospective study in 69 patients. *J Am Acad Dermatol* 2003;49:873-878.

##### Mogamulizumab

Kim YH, Bagot M, Pinter-Brown L et al. Mogamulizumab versus vorinostat in previously treated cutaneous T-cell lymphoma (MAVORIC): An international, open-label, randomised, controlled phase 3 trial. *Lancet Oncol* 2018;19:1192-1204.

##### 派姆单抗

Khodadoust MS, Rook AH, Porcu P, et al. Pembrolizumab in relapsed and refractory mycosis fungoides and Sezary syndrome: A multicenter phase II study. *J Clin Oncol* 2020;38:20-28.

##### 喷司他丁

Cummings FJ, Kim K, Neiman RS, et al. Phase II trial of pentostatin in refractory lymphomas and cutaneous T-cell disease. *J Clin Oncol* 1991;9:565-571.

Greiner D, Olsen EA, Petroni G. Pentostatin (2'-deoxycoformycin) in the treatment of cutaneous T-cell lymphoma. *J Am Acad Dermatol* 1997;36:950-955.

Tsimberidou AM, Giles F, Duvic M, Fayad L, Kurzrock R. Phase II study of pentostatin in advanced T-cell lymphoid malignancies. Update on an M.D. Anderson Cancer Center Series. *Cancer* 2004;100:342-349.

##### 普拉曲沙

Horwitz SM, Kim YH, Foss F, et al. Identification of an active, well-tolerated dose of pralatrexate in patients with relapsed or refractory cutaneous T-cell lymphoma. *Blood* 2012;119:4115-4122.

Foss F, Horwitz SM, Coiffier B, et al. Pralatrexate is an effective treatment for relapsed or refractory transformed mycosis fungoides: a subgroup efficacy analysis from the PROPEL study. *Clin Lymphoma Myeloma Leuk* 2012;12:238-243.

注:所有推荐均为 2A 类,除非另有说明。  
 临床试验:NCCN 认为任何癌症患者都可以在临床试验中得到最佳治疗,因此特别鼓励患者参与临床试验。



### 推荐的治疗方案 参考文献

#### 全身性治疗(续)

##### 罗米地辛

Piekarz RL, Frye R, Turner M, et al. Phase II multi-institutional trial of the histone deacetylase inhibitor romidepsin as monotherapy for patients with cutaneous T-cell lymphoma. *J Clin Oncol* 2009;27:5410-5417.

Whittaker SJ, Demierre MF, Kim EJ, et al. Final results from a multicenter, international, pivotal study of romidepsin in refractory cutaneous T-cell lymphoma. *J Clin Oncol* 2010; 28:4485-4491.

##### 类视黄醇

Zhang C, Duvic M. Treatment of cutaneous T-cell lymphoma with retinoids. *Dermatol Ther* 2006;19:264-271.

Duvic M, Martin AG, Kim Y, et al. Phase 2 and 3 clinical trial of oral bexarotene (Targretin capsules) for the treatment of refractory or persistent early-stage cutaneous T-cell lymphoma. *Arch Dermatol* 2001;137:581-593.

Duvic M, Hymes K, Heald P, et al. Bexarotene is effective and safe for treatment of refractory advanced-stage cutaneous T-cell lymphoma: multinational phase II-III trial results. *J Clin Oncol* 2001;19:2456-2471.

##### 替莫唑胺

Tani M, Fina M, Alinari L, et al. Phase II trial of temozolomide in patients with pretreated cutaneous T-cell lymphoma. *Haematologica* 2005;90:1283-1284.

Querfeld C, Rosen ST, Guitart J, et al. Multicenter phase II trial of temozolomide in mycosis fungoides/sezary syndrome: correlation with O<sup>6</sup>-methylguanine-DNA methyltransferase and mismatch repair proteins. *Clin Cancer Res* 2011;17:5748-5754.

##### 伏立诺他

Duvic M, Talpur R, Ni X, et al. Phase 2 trial of oral vorinostat (suberoylanilide hydroxamic acid, SAHA) for refractory cutaneous T-cell lymphoma (CTCL). *Blood* 2007;109:31-39.

Olsen EA, Kim YH, Kuzel TM, et al. Phase IIb multicenter trial of vorinostat in patients with persistent, progressive, or treatment refractory cutaneous T-cell lymphoma. *J Clin Oncol* 2007;25:3109-3115.

Duvic M, Olsen EA, Breneman D, et al. Evaluation of the long-term tolerability and clinical benefit of vorinostat in patients with advanced cutaneous T-cell lymphoma. *Clin Lymphoma Myeloma* 2009;9:412-416.

#### 联合治疗

##### 皮肤定向治疗 + 全身性治疗

Rupoli S, Goteri G, Pulini S, et al. Long term experience with low dose interferon alpha and PUVA in the management of early mycosis fungoides. *Eur J Haematol* 2005;75:136-145.

Kuzel T, Roenigk H Jr, Samuelson E, et al. Effectiveness of interferon alfa-2a combined with phototherapy for mycosis fungoides and the Sézary syndrome. *J Clin Oncol* 1995;13:257-263.

McGinnis K, Shapiro M, Vittorio C, et al. Psoralen plus long wave UV A (PUVA) and bexarotene therapy: An effective and synergistic combined adjunct to therapy for patients with advanced cutaneous T cell lymphoma. *Arch Dermatol* 2003;139:771-775.

Wilson LD, Jones GW, Kim D, et al. Experience with total skin electron beam therapy in combination with extracorporeal photopheresis in the management of patients with erythrodermic (T4) mycosis fungoides. *J Am Acad Dermatol* 2000;43:54-60.

Stadler R, Otte H-G, Luger T, et al. Prospective randomized multicenter clinical trial on the use of interferon alpha -2a plus acitretin versus interferon alpha -2a plus PUVA in patients with cutaneous T-cell lymphoma stages I and II. *Blood* 1998;92:3578-3581.

#### 全身性治疗 + 全身性治疗

Straus DJ, Duvic M, Kuzel T, et al. Results of a phase II trial of oral bexarotene (Targretin) combined with interferon alfa 2b (Intron A) for patients with cutaneous T cell lymphoma. *Cancer* 2007;109:1799-1803.

Talpur R, Ward S, Apisarnthanarax N, et al. Optimizing bexarotene therapy for cutaneous T cell lymphoma. *J Am Acad Dermatol* 2002;47:672-684.

Suchin KR, Cucchiara AJ, Gottlieb SL, et al. Treatment of cutaneous T-cell lymphoma with combined immunomodulatory therapy: a 14-year experience at a single institution. *Arch Dermatol* 2002;138:1054-1060.

Raphael BA, Shin DB, Suchin KR, et al. High clinical response rate of Sezary syndrome to immunomodulatory therapies: prognostic markers of response. *Arch Dermatol* 2011;147:1410-1415.

#### 异基因造血干细胞移植

de Masson A, Beylot-Barry M, Bouaziz J, et al. Allogeneic stem cell transplantation for advanced cutaneous T-cell lymphomas: a study from the French Society of Bone Marrow Transplantation and French Study Group on Cutaneous Lymphomas. *Haematologica* 2014;99:527-534.

Duarte R, Boumendil A, Onida F, et al. Long-term outcome of allogeneic hematopoietic cell transplantation for patients with mycosis fungoides and Sézary syndrome: a European society for blood and marrow transplantation lymphoma working party extended analysis. *J Clin Oncol* 2014;32:3347-3348.

Duarte RF, Schmitz N, Servitje O, Sureda A. Haematopoietic stem cell transplantation for patients with primary cutaneous T-cell lymphoma. *Bone Marrow Transplant* 2008;41:597-604.

Hosing C, Bassett R, Dabaja B, et al. Allogeneic stem-cell transplantation in patients with cutaneous lymphoma: updated results from a single institution. *Ann Oncol* 2015;26:2490-2495.

Iqbal M, Reljic T, Ayala E, et al. Efficacy of allogeneic hematopoietic cell transplantation in cutaneous T-cell lymphoma: Results of a systematic review and meta-analysis. *Biol Blood Marrow Transplant* 2020;26:76-82.

Johnson WT, Mukherji R, Kartan S, et al. Allogeneic hematopoietic stem cell transplantation in advanced stage mycosis fungoides and Sezary syndrome: a concise review. *Chin Clin Oncol* 2019;8:12.

Lechowicz M, Lazarus H, Carreras J, et al. Allogeneic hematopoietic cell transplantation for mycosis fungoides and Sezary syndrome. *Bone Marrow Transplant* 2014;49:1360-1365.

Wu PA, Kim YH, Lavori PW, et al. A meta-analysis of patients receiving allogeneic or autologous hematopoietic stem cell transplant in mycosis fungoides and Sezary syndrome. *Biol Blood Marrow Transplant* 2009;15:982-990.

注:所有推荐均为 2A 类,除非另有说明。  
临床试验:NCCN 认为任何癌症患者都可以在临床试验中得到最佳治疗,因此特别鼓励患者参与临床试验。



## MF/SS 患者的支持治疗

与皮肤科医师合作进行支持治疗至关重要。

**瘙痒症**

- 评估
  - ▶ 应评估瘙痒症
  - ▶ 病变部位和瘙痒定位之间的相关性可用于个体化治疗
  - ▶ 对于虽有治疗反应仍严重或持续性瘙痒,应调查其他潜在的瘙痒原因
- 治疗
  - ▶ 与具有皮肤护理和 CTCL 专业知识的皮肤科医生共同管理
  - ▶ 针对 MF/SS 优化皮肤定向和全身性治疗
  - ▶ 使用温和、无味的沐浴用肥皂,轻柔、最佳用于防止皮肤干燥
  - ▶ 保湿剂/润肤剂
  - ▶ 局部类固醇(依身体区域采用合适强度) ± 闭合给药模式<sup>1</sup>
  - ▶ 外用非处方制剂
  - ▶ 全身性药物
    - ◇ 一线
      - H1 抗组胺药;单药或不同类别的抗组胺药<sup>2</sup>
      - 加巴喷丁<sup>3,4</sup>
      - 普瑞巴林
    - ◇ 二线
      - 阿瑞匹坦<sup>5-8</sup>
      - 米氮平<sup>4</sup>
      - 选择性五羟色胺再摄取抑制剂 (SSRI)<sup>9</sup>
    - ◇ 三线
      - 纳曲酮<sup>10</sup>
      - 全身性类固醇激素

**感染**

- 活动性或疑似感染
  - ▶ 皮肤病毒感染
    - ◇ 局部病毒感染单纯疱疹病毒 (HSV)/ 水痘带状疱疹病毒 (VZV) 皮肤传播的风险较高。
    - ◇ 对于 HSV 感染频繁复发的患者,应考虑使用阿昔洛韦或等效药物预防 HSV。
  - ▶ 红皮病:
    - ◇ 采用皮肤、鼻腔拭子或其他区域的拭子用于培养金黄色葡萄球菌(金葡菌)感染或定植
    - ◇ 鼻内莫匹罗星用于金黄色葡萄球菌携带者
    - ◇ 口服双氯西林或头孢氨苄
    - ◇ 如果怀疑耐甲氧西林金黄色葡萄球菌 (MRSA),则给予磺胺甲恶唑/甲氧苄啶、强力霉素、米诺四环素或克林霉素
    - ◇ 若无改善或发生脓毒血症,给予万古霉素
    - ◇ 漂白浴 [整个水桶中加 1/2 杯常规规格漂白剂 (5%–6%)] 或有限区域浸泡(每加仑水中加 1 茶匙漂白剂)。漂白浴应每周最多 2 至 3 次,每次 5 至 10 分钟,然后用自来水冲净漂白水。漂白浴或浸泡后应立即涂保湿霜。
  - ▶ 溃疡性和坏死性肿瘤:
    - ◇ 除了更常见的革兰氏阳性微生物外,还应考虑革兰氏阴性杆菌感染或定植。
    - ◇ 除非疾病得到治疗,否则溃疡不会愈合。如果可行,考虑局部 RT。
- 预防
  - ▶ 通过皮肤保湿优化皮肤屏障保护
  - ▶ 考虑将莫匹罗星用于金黄色葡萄球菌携带者的鼻孔
  - ▶ 如上文所述,稀释漂白浴或浸泡(若感染区域局限)
  - ▶ 尽可能减少使用中心优先方案
  - ▶ 对于接受阿仑单抗的患者,请参见 [PCLYM-C](#)

注:所有推荐均为 2A 类,除非另有说明。  
 临床试验:NCCN 认为任何癌症患者都可以在临床试验中得到最佳治疗,因此特别鼓励患者参与临床试验。

续





### MF/SS 患者的支持治疗 参考文献

- <sup>1</sup> Yosipovitch G, Szolar C, Hui XY, Maibach H. High-potency topical corticosteroid rapidly decrease histamine-induced itch but not thermal sensation and pain in human beings. *J Am Acad Dermatol* 1996;35:118-120.
- <sup>2</sup> Eschler D, Klein PA. An evidence-based review of the efficacy of topical antihistamines in the relief of pruritus. *J Drugs Dermatol* 2010;9:992-997.
- <sup>3</sup> Matsuda KM, Sharma D, Schonfeld AR, Kwatra SG. Gabapentin and pregabalin for the treatment of chronic pruritus. *J Am Acad Dermatol* 2018;75:619-625.
- <sup>4</sup> Demierre MF, Taverna J. Mirtazapine and gabapentin for reducing pruritus in cutaneous T-cell lymphoma. *Am Acad Dermatol* 2006;55:543-544.
- <sup>5</sup> Jiménez Gallo D, Albarrán Planelles C, Linares Barrios M, et al. Treatment of pruritus in early-stage hypopigmented mycosis fungoides with aprepitant. *Dermatol Ther* 2014;27:178-182.
- <sup>6</sup> Duval A, Dubertret L. Aprepitant as an antipruritic agent? *N Engl J Med* 2009;361:1415-1416.
- <sup>7</sup> Booken N, Heck M, Nicolay JP, et al. Oral aprepitant in the therapy of refractory pruritus in erythrodermic cutaneous T-cell lymphomas. *Br J Dermatol* 2011;164:665-667.
- <sup>8</sup> Ladizinski B, Bazakas A, Olsen EA. Aprepitant: A novel neurokinin-1 receptor/substance P antagonist as antipruritic therapy in cutaneous T-cell lymphoma. *Am Acad Dermatol* 2012;67:E198-E199.
- <sup>9</sup> Ständer S, Böckenholt B, Schürmeyer-Horst F, et al. Treatment of chronic pruritus with the selective serotonin re-uptake inhibitors paroxetine and fluvoxamine: results of an open-labelled, two-arm proof-of-concept study. *Acta Derm Venereol* 2009;89:45-51.
- <sup>10</sup> Brune A, Metze D, Luger T, Ständer S. Antipruritic therapy with the oral opioid receptor antagonist naltrexone. Open, non-placebo controlled administration in 133 patients. *Hautarzt* 2004;55:1130-1136.

注:所有推荐均为 2A 类,除非另有说明。  
临床试验:NCCN 认为任何癌症患者都可以在临床试验中得到最佳治疗,因此特别鼓励患者参与临床试验。



## 概述和定义

- 原发性皮肤 CD30+ T 细胞淋巴瘤增殖性疾病 (LPD) 表示一个疾病谱, 包括原发性皮肤间变性大细胞淋巴瘤 (ALCL)、淋巴瘤样丘疹病 (LyP)、以及具有重叠临床和病理特征的“交界性”病例。<sup>a,b,c</sup>
- 对于建立原发性皮肤 CD30+ T 细胞 LPD 的诊断, 联系形态和临床特征非常重要; 不能仅根据病理学读片作出诊断。

## 鉴别诊断

- 区分 CD30+ T 细胞 LPD 和累及皮肤的可能表达 CD30 其他过程至关重要:
  - ▶ 全身性 T 细胞淋巴瘤 (例如 ALCL、ATLL、PTCL);
  - ▶ 其他 CD30+ 皮肤淋巴瘤, 例如蕈样肉芽肿 (MF), 尤其是伴有大细胞转化 (LCT) 的 MF
  - ▶ 良性疾病, 如淋巴瘤药物反应、节肢动物叮咬、病毒感染和其他。
- 淋巴瘤药物反应与某些药物相关联 (如氨氯地平、卡马西平、头孢呋辛、缬沙坦), 并在组织学上可能与 CD30+ 非典型大细胞相关
- MF 和原发性皮肤 CD30+ T 细胞 LPD 可以共存于同一患者。

- 原发性皮肤 ALCL (PC-ALCL)
  - ▶ 约占 8% 的皮肤淋巴瘤病例。<sup>a</sup>
  - ▶ 不同于全身性 ALCL, PC-ALCL 通常具有惰性病程, 尽管皮肤复发较为常见, 但是通常保持较好的预后。<sup>d,e</sup>
  - ▶ 组织学表征为大型 CD30 阳性 (in >75%) 细胞成弥漫性、粘集成片分布, 呈间变性、多形性或免疫细胞外观。<sup>a</sup>
  - ▶ 临床特征通常包括孤立性或局部结节或肿瘤 (经常破溃), 约 20% 的病例出现多灶性病变。皮肤外病变出现在约 10% 的病例中, 通常累及局部淋巴结。<sup>a</sup>也可能存在斑片和斑块, 在病变中也可看到某种程度的自发缓解。
- 淋巴瘤样丘疹病 (LyP)
  - ▶ LyP 包含在淋巴瘤分类系统 (WHO-EORTC) 中, 但最好将其归类为 LPD, 因为它是一个经常自发消退的过程<sup>a</sup>
  - ▶ 研究报道称 LyP 与其他淋巴瘤, 如 MF、PC-ALCL、全身性 ALCL 和霍奇金淋巴瘤相关联。<sup>f,g</sup>
  - ▶ LyP 在显著炎症背景下呈大型非典型间变性、免疫细胞或霍奇金样细胞的组织学异质性;<sup>a</sup>根据皮肤病变的发展可定义多个组织学亚型。<sup>f</sup>
  - ▶ LyP 临床特征分为慢性、自动复发消退丘疹结节 (分组或泛发) 皮肤病变。<sup>a,f</sup>

<sup>a</sup> Swerdlow SH, Harris NL, Jaffe ES, et al. WHO Classification of Tumours of Haematopoietic and Lymphoid Tissues. Revised 4th ed. Lyon, France: IARC; 2017.

<sup>b</sup> Vergier B, et al. Am J Surg Pathol 1998;22:1192-1202.

<sup>c</sup> Liu HL, et al. J Am Acad Dermatol 2003;49:1049-1058.

<sup>d</sup> Benner MF, Willemze R. Arch Dermatol 2009;145:1399-1404.

<sup>e</sup> Woo DK, et al. Arch Dermatol 2009;145:667-674.

<sup>f</sup> Kempf W, et al. Blood 2011;118:4024-4035.

<sup>g</sup> Due to overlapping immunophenotype and morphology, need to use caution to *not* diagnose CD30+ T-cell in lymph nodes as HL (Eberle FC, et al. Amer J Surg Pathol 2012;36:716-725)。

注: 所有推荐均为 2A 类, 除非另有说明。

临床试验: NCCN 认为任何癌症患者都可以在临床试验中得到最佳治疗, 因此特别鼓励患者参与临床试验。

[请参见诊断](#)  
(PCTLD-1)

诊断<sup>a</sup>

## 基本项目:

- 临床表现: 请参见概述和定义 ([PCTLD/INTRO-1](#))
- 联系临床病理学非常重要
- 全面的皮肤检查, 以查找 MF 的证据
- 可疑皮肤病变部位活检
  - ▶ 需要擅长 CTCL 诊断的病理科医生对所有切片进行检查(至少 1 个为含肿瘤组织的石蜡块)。如果参考材料结合临床表现无诊断价值, 则进行再活检。
  - ▶ 所有类型临床病变的活检(穿刺、切取、切除)将有助于最终诊断。
- 确诊必须依赖于皮肤活检的充分免疫分型<sup>b,c</sup>:
  - ▶ IHC 可能包括: CD3、CD4、CD8、CD20、CD30、CD56、ALK<sup>d</sup>

## 某些情况下有助于诊断的检查:

- 在皮肤活检中, 扩展 IHC 可能包括: CD2、CD5、CD7、CD25、TIA1、颗粒酶 B、穿孔素、IRF4/MUM1、EMA、TCR、TCR $\delta$
- EBER-ISH
- 用分子分析检测克隆性 TCR 基因重排或评估其他克隆性<sup>a,e</sup>
- FISH: ALK 和 DUSP22 基因重排<sup>a</sup>
- 可疑淋巴结切除或切取活检
- 推荐通过血清学<sup>f</sup> 评估 HTLV-1, 因为结果会影响治疗

• 皮肤 ALCL  
• LyP<sup>g</sup>

[请参见检查 \(PCTLD-2\)](#)

CD30+ 转化性蕈样肉芽肿

[请参见蕈样真菌病 NCCN Guidelines \(MFSS-1\)](#)

<sup>a</sup> 请参见皮肤淋巴瘤分子分析原理 ([PCLYM-B](#))。

<sup>b</sup> 请参见免疫表型/基因检测在成熟 B 细胞和 NK/T 细胞淋巴瘤鉴别诊断中的应用 (请参见 B 细胞淋巴瘤 NCCN Guidelines)。

<sup>c</sup> 典型的免疫表型: CD30+ (>75% 细胞), CD2/CD5/CD3 的 CD4+ 变型缺失、CD8+ (<5%) 细胞毒性颗粒蛋白阳性。

<sup>d</sup> PC-ALCL 和 LyP 中通常不存在 ALK 阳性和 t(2;5) 易位。

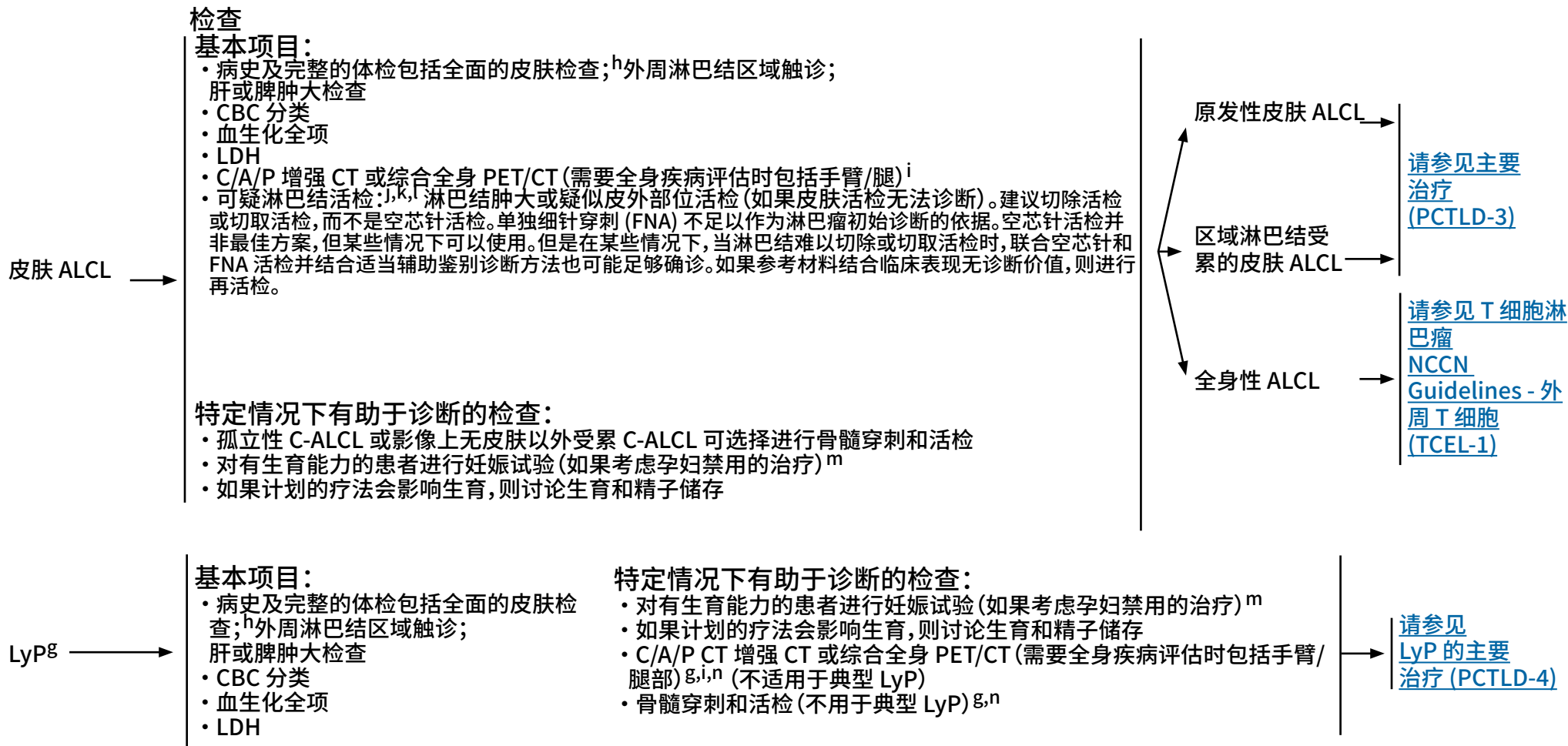
<sup>e</sup> 单独 TCR 克隆性基因重排本身不足以构成诊断, 因为这些也见于无恶性疾病的患者。应结合整体表现情况解读结果。请参见 T 细胞淋巴瘤分子学分析原则 ([PCLYM-A](#))。

<sup>f</sup> 请参见 HTLV-1/2 流行地理区域 [地图](#)。在非流行地区的患者中已发现 HTLV-1。

<sup>g</sup> LyP 不被认为是恶性疾病; 但是, 它与其他淋巴恶性肿瘤 (MF 或 PC-ALCL) 存在关联。只有存在相关全身性淋巴瘤怀疑时才进行 LyP 方面的分期研究。

注: 所有推荐均为 2A 类, 除非另有说明。

临床试验: NCCN 认为任何癌症患者都可以在临床试验中得到最佳治疗, 因此特别鼓励患者参与临床试验。



<sup>g</sup> LyP 不被认为是恶性疾病;但是,它与其他淋巴恶性肿瘤 (MF 或 PC-ALCL) 存在关联。只有存在相关全身性淋巴瘤怀疑时才进行 LyP 方面的分期研究。

<sup>h</sup> 监测病灶大小和数量将有助疗效评估。

<sup>i</sup> T 细胞淋巴瘤患者通常有结外疾病,CT 可能无法充分显像。在这些情况下,PET 扫描可能是首选。

<sup>j</sup> 由于免疫表型和形态的重叠,需要谨慎地避免将淋巴结中的 CD30+ T 细胞诊断为 HL (Eberle F, et al. Amer J Surg Pathol 2012;36:716-725)。

<sup>k</sup> 考虑全身性 ALCL、PC-ALCL 区域淋巴结受累或转化性 MF 淋巴结受累。

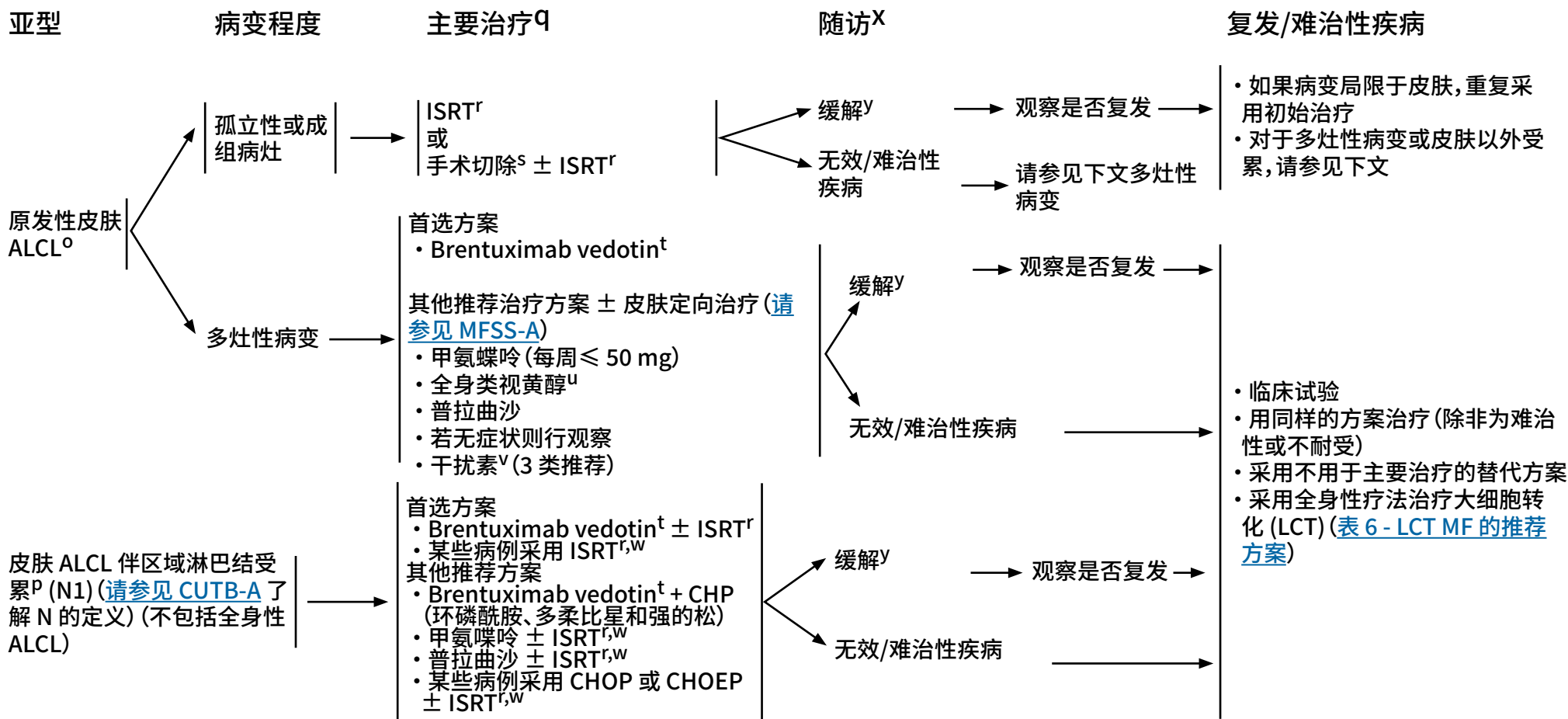
<sup>l</sup> 如果仅在引流淋巴结中,考虑 PC-ALCL。

<sup>m</sup> 对于孕妇而言,许多皮肤定向治疗或全身性治疗为禁用或其安全性不明。应参考具体用药说明。

<sup>n</sup> 仅用于排除相关淋巴瘤。

注:所有推荐均为 2A 类,除非另有说明。

临床试验:NCCN 认为任何癌症患者都可以在临床试验中得到最佳治疗,因此特别鼓励患者参与临床试验。



<sup>o</sup> 最高达 44% 的病例可出现病灶进展。

<sup>p</sup> 活检证明淋巴结中的淋巴瘤。

<sup>q</sup> 请参见治疗参考文献 (PCTLD-A)。

<sup>r</sup> 请参见放射治疗原则 (PCLYM-A)。

<sup>s</sup> 小病变可以通过最小的非毁容手术切除。

<sup>t</sup> 请参见皮肤淋巴瘤患者的支持治疗 (PCLYMP-C)。

<sup>u</sup> 来自病例报告的数据有限 (例如贝沙罗汀)。

<sup>v</sup> 聚乙二醇干扰素 α-2a 可代替其他干扰素制剂。Schiller M, et al. J Eur Acad Dermatol Venerol 2017;31:1841-1847.

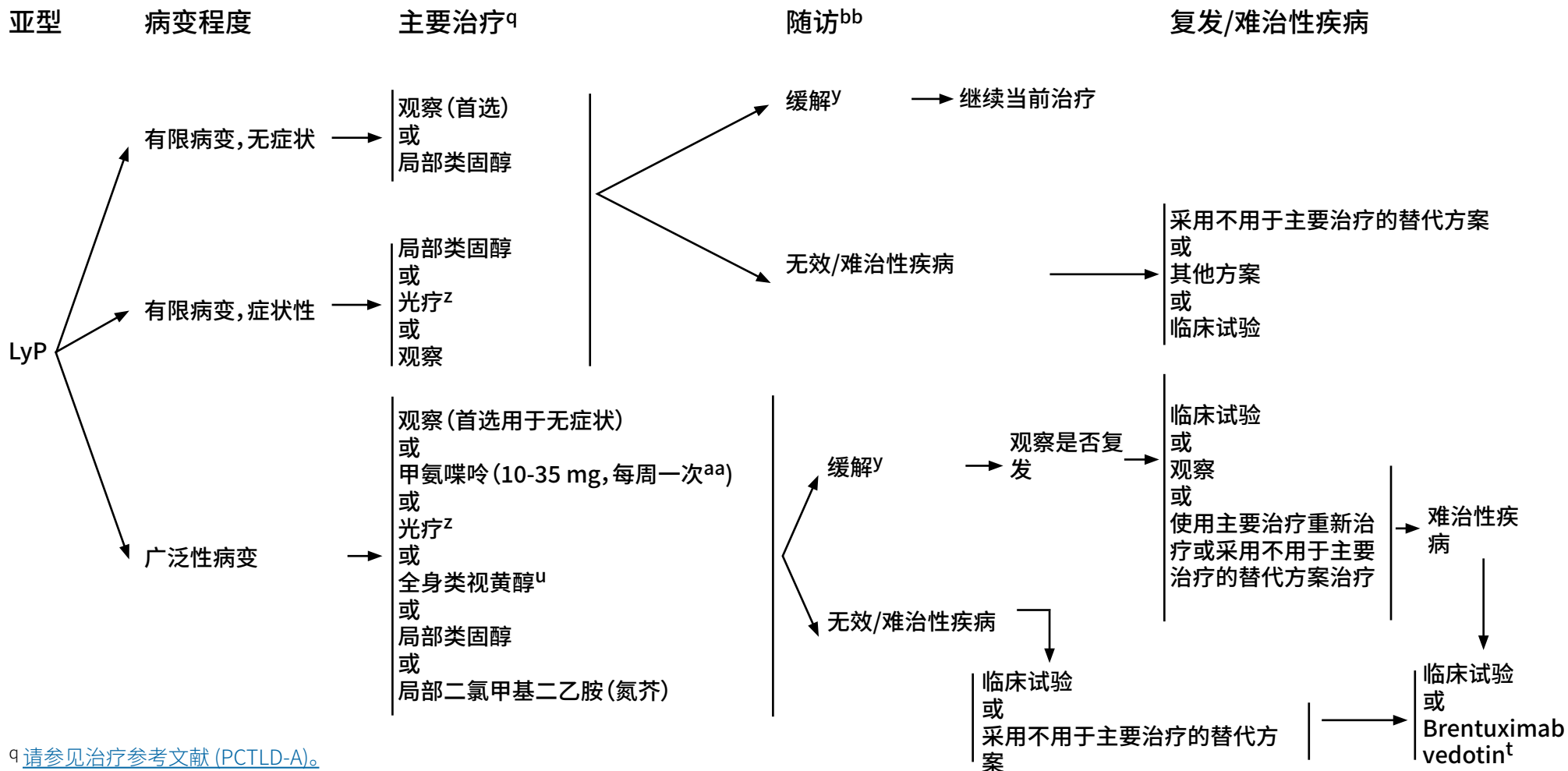
<sup>w</sup> 纳入淋巴结 ± 主要皮肤病灶的 ISRT。

<sup>x</sup> 蕈样真菌病可随时间推移而出现;随访期间应持续进行全面的皮肤检查。

<sup>y</sup> 对于临床获益的患者和/或疾病对初次治疗有反应的患者,应考虑维持或减少方案以优化缓解持续时间。通常原方案对复发的疾病仍然有效。部分缓解在进入难治性疾病治疗之前应当选择之前未接受的其他主要治疗方案以求提高疗效。初始主要治疗后疾病复发或持续的患者推荐参加临床试验。

注:所有推荐均为 2A 类,除非另有说明。

临床试验:NCCN 认为任何癌症患者都可以在临床试验中得到最佳治疗,因此特别鼓励患者参与临床试验。



<sup>q</sup> 请参见治疗参考文献 (PCTLD-A)。

<sup>t</sup> 请参见皮肤淋巴瘤患者的支持治疗 (PCLYMP-C)。

<sup>u</sup> 来自病例报告的数据有限(例如贝沙罗汀)。

<sup>y</sup> 对于临床获益的患者和/或疾病对初次治疗有反应的患者, 应考虑维持或减少方案以优化缓解持续时间。通常原方案对复发的疾病仍然有效。部分缓解在进入难治性疾病治疗之前应当选择之前未接受的其他主要治疗方案以求提高疗效。初始主要治疗后疾病复发或持续的患者推荐参加临床试验。

<sup>z</sup> NB-UVB 通常优于 PUVA。

<sup>aa</sup> Kempf W, et al. Blood 2011;118:4024-4035.

<sup>bb</sup> 由于二次淋巴恶性肿瘤的风险很高, 需要终身随访; 随访期间应持续进行全面的皮肤检查。

注: 所有推荐均为 2A 类, 除非另有说明。  
临床试验: NCCN 认为任何癌症患者都可以在临床试验中得到最佳治疗, 因此特别鼓励患者参与临床试验。



### 皮肤定向治疗

#### 局部类固醇

Paul MA, Krowchuk DP, Hitchcock MG, et al. Lymphomatoid papulosis: successful weekly pulse superpotent topical corticosteroid therapy in three pediatric patients. *Pediatr Dermatol* 1996;13:501-506.

#### 光疗

Wantzin GL, Thomsen K. PUVA-treatment in lymphomatoid papulosis. *Br J Dermatol* 1982;107:687-690.

#### 局部氮芥治疗

Vonderheid EC, Tan ET, Kantor AF, et al. Long-term efficacy, curative potential, and carcinogenicity of topical mechloethamine chemotherapy in cutaneous T cell lymphoma. *J Am Acad Dermatol* 1989;20:416-428.

#### 放射疗法

Million L, Yi EJ, Wu F, et al. Radiation therapy for primary cutaneous anaplastic large cell lymphoma: An International Lymphoma Radiation Oncology Group Multiinstitutional Experience. *Int J Radiat Oncol Biol Phys* 2018;95:1454-1459.

Specht L, Dabaja B, Illidge T, et al. Modern radiation therapy for primary cutaneous lymphomas: field and dose guidelines from the International Lymphoma Radiation Oncology Group. *Int J Radiat Oncol Biol Phys* 2015;92:32-39.

Yu JB, McNiff JM, Lund MW, et al. Treatment of primary cutaneous CD30+ anaplastic large cell lymphoma with radiation therapy. *Int J Radiat Oncol Biol Phys* 2008;70:1542-1545.

### 治疗参考文献

#### 全身性治疗

##### Brentuximab vedotin

Duvic M, Tetzlaff MT, Gangar P, et al. Results of a phase II trial of brentuximab vedotin for CD30+ cutaneous T-cell lymphoma and lymphomatoid papulosis. *J Clin Oncol* 2015; 33:3759-3765.

Broccoli A, Derenzini E, Pellegrini C, et al. Complete response of relapsed systemic and cutaneous anaplastic large cell lymphoma using brentuximab vedotin: 2 case reports. *Clin Lymphoma Myeloma Leuk* 2013;13:493-495.

Mody K, Wallace JS, Stearns DM, et al. CD30+ cutaneous T cell lymphoma and response to brentuximab vedotin: 2 illustrative cases. *Clin Lymphoma Myeloma Leuk* 2014;13:319-323.

Desai A, Telang GH, Olszewski AJ. Remission of primary cutaneous anaplastic large cell lymphoma after a brief course of brentuximab vedotin. *Ann Hematol* 2013;92:567-568.

##### Brentuximab vedotin + CHP (环磷酰胺、多柔比星和强的松)

Horwitz S, O'Connor OA, Pro B, et al. Brentuximab vedotin with chemotherapy for CD30-positive peripheral T-cell lymphoma (ECHOLON-2): a global, double-blind, randomised, phase 3 trial. *Lancet* 2019;393:229-240.

#### 干扰素

Proctor SJ, Jackson GH, Lennard AL, et al. Lymphomatoid papulosis: response to treatment with recombinant interferon alfa-2b. *J Clin Oncol* 1992;10:170.

Schmuck M, Topar G, Illersperger B, et al. Therapeutic use of interferon-alpha for lymphomatoid papulosis. *Cancer* 2000;89:1603-1610.

#### 甲氨蝶呤

Everett MA. Treatment of lymphomatoid papulosis with methotrexate. *Br J Dermatol* 1984;111:631.

Vonderheid EC, Sajjadian A, Kaden ME. Methotrexate is effective for lymphomatoid papulosis and other primary cutaneous CD30+ lymphoproliferative disorders. *J Am Acad Dermatol* 1996;34:470-481.

Fujita H, Nagatani T, Miyazawa M et al. Primary cutaneous anaplastic large cell lymphoma successfully treated with low-dose methotrexate. *Eur J Dermatol* 2008;18:360-361.

#### 普拉曲沙

Horwitz SM, Kim YH, Foss F, et al. Identification of an active, well-tolerated dose of pralatrexate in patients with relapsed or refractory cutaneous T cell lymphoma. *Blood* 2012;119:4115-4122.

#### 全身类视黄醇

Nakamura S, Hashimoto Y, Nishi K, et al. Primary cutaneous CD30+ lymphoproliferative disorder successfully treated with etretinate. *Eur J Dermatol* 2012;22:709-710.

Krathen RA, Ward S, Duvic M. Bexarotene is a new treatment option for lymphomatoid papulosis. *Dermatology* 2003;206:142-147.

Wyss M, Dummer R, Dommann SN, et al. Lymphomatoid papulosis: treatment with recombinant interferon alfa-2a and etretinate. *Dermatology* 1995;190:288-291.

Sheehy JM, Catherwood M, Pettengeil R, et al. Sustained response of primary cutaneous CD30+ anaplastic large cell lymphoma to bexarotene and photopheresis. *Leuk Lymphoma* 2009;50:1389-1391.

注:所有推荐均为 2A 类,除非另有说明。

临床试验:NCCN 认为任何癌症患者都可以在临床试验中得到最佳治疗,因此特别鼓励患者参与临床试验。



### 放射治疗原则<sup>a</sup>

#### 一般原则

- RT 的一般目的是治疗周向和深度边界足够的明显皮肤病变。

#### 靶体积

- 皮肤病变受累部位放射治疗 (ISRT):
  - ▶ 建议将 ISRT 作为治疗原发性皮肤淋巴瘤的适当方法。
  - ▶ 计划定义临床靶体积 (CTV) 通常只需要仔细的体检。然而,当病灶深度不明显或病变在不平坦表面延伸时,可通过超声成像或基于 CT 的模拟和计划来制定治疗方案。在某些情况下,结合 PET 和 MRI 等其他现代成像可以帮助确定治疗量。
  - ▶ ISRT 针对皮肤受累部位。该体积包括具有足够边界的临床明显病变。
  - ▶ 以可见或可触知病变定义肿瘤总体积 (GTV) 并为确定 CTV 奠定了基础。如果使用基于CT的计划,使用用于CT模拟的线条勾画肿瘤边界,从而导出治疗体积。对可疑亚临床病变和在原始成像精度或局部定位方面不确定性的顾虑,可造成 CTV 范围扩大,应根据临床状况个体化确定,但通常包括周向和深度 1-2 cm 边界。CTV 不需要扩展至未受累骨骼。
  - ▶ 计划靶体积 (PTV) 是对 CTV 的额外扩展,仅用于设置变动时(请参见 ICRU 定义)。
  - ▶ 治疗计划的设计需使用传统或 3-D 适形技术,使临床治疗计划既考虑照射范围还要减少危及器官 (OAR) 所受剂量。
- 用于淋巴结病变的 ISRT:
  - ▶ [请参见 T 细胞淋巴瘤的放射治疗原则](#) (靶体积:用于淋巴结病变的 ISRT)。
  - ▶ [请参见 B 细胞淋巴瘤的放射治疗原则](#) (靶体积:用于淋巴结病变的 ISRT)。
- [请参见霍奇金淋巴瘤 NCCN Guidelines - 放射剂量限制](#)。

<sup>a</sup> 请参见 [PCLYM-A 3/3](#) 的参考文献。

注:所有推荐均为 2A 类,除非另有说明。  
临床试验:NCCN 认为任何癌症患者都可以在临床试验中得到最佳治疗,因此特别鼓励患者参与临床试验。

续





## 放射治疗原则<sup>a</sup>

### 常用剂量指南: (常规剂量 RT)

#### • PCMZL 和 PCFCL:

- ▶ 孤立/区域疾病的最佳初始治疗为 24-30 Gy 外照射放射治疗 (EBRT)。
  - ◇ 临床明显疾病范围外的表面边界会因病灶大小和身体部位而异, 并且必须考虑所使用的照射束的剂量测定。一般来讲, 1.0-1.5 cm 的表面边界已经足够。
  - ◇ 边界深度应包含受累风险大小。
  - ◇ 一般来讲, 采用 6-9 MeV 电子治疗 (表面大剂量) 提供了足够深度的治疗。或者, 可以采用低能 X 射线 (~100 Kv)。
  - ◇ 偶尔使用低至 4 Gy 的剂量, 但关于缓解和持续时间的数据有限。
- ▶ RT 治疗复发性疾病: 4 Gy EBRT 即可。

#### • MF/SS

##### ▶ 单个斑块或肿瘤的治疗

- ◇ 对于个别斑块和肿瘤病变的最佳治疗是使用 EBRT, 8-12 Gy; 8 Gy 可以给予 1-2 次。
- ◇ 对于单病灶 MF, 可予 24-30 Gy。
- ◇ 临床明显疾病范围外的表面边界会因病灶大小和身体部位而异, 并且必须考虑所使用的照射束的剂量测定。一般来讲, 1.0-1.5 cm 的表面边界已经足够。
- ◇ 边界深度应包含受累风险大小。
- ◇ 一般来讲, 采用 6-9 MeV 电子治疗 (表面大剂量) 提供了足够深度的治疗。或者, 可以采用低能 X 射线 (~100 Kv)。
- ◇ 某些身体表面可能需要更高能量的光子射野和相对射野 (大剂量) 治疗。

##### ▶ 全身皮肤电子线照射 (TSEBT)

- ◇ 可利用多种技术以便覆盖整个皮肤表面。患者通常在旋转平台采用站立位或多个体位治疗, 以确保覆盖整个皮肤表面。
- ◇ 剂量范围为 12-36 Gy, 一般为每周 4-6 Gy。低总剂量的优点包括短期并发症更少, 再治疗疾病复发的能力更好。
- ◇ “阴影”区域可能需要补充单个电子射野。
- ◇ 可用 4-12 Gy 的剂量加强单个肿瘤治疗。
- ◇ 泛发性皮肤病变治疗有局部耐药的患者, 耐药部位可能需要额外增加局部治疗。

#### • 原发性皮肤 ALCL:

- ▶ RT 用于治愈性治疗: 24-36 Gy
- ▶ 姑息 RT: 2 Gy x 2
- ▶ 偶尔使用低至 6 Gy 的剂量, 但关于缓解和持续时间的数据有限。

### 治疗方式:

- 根据临床状况, 采用光子或电子治疗都可能是合适的。

<sup>a</sup> 请参见 [PCLYM-A 3/3](#) 的参考文献。

注: 所有推荐均为 2A 类, 除非另有说明。

临床试验: NCCN 认为任何癌症患者都可以在临床试验中得到最佳治疗, 因此特别鼓励患者参与临床试验。



放射治疗原则  
参考文献

- Akhtari M, Reddy JP, Pinnix CC, et al. Primary cutaneous B-cell lymphoma (non-leg type) has excellent outcomes even after very low dose radiation as single-modality therapy. *Leuk Lymphoma* 2016;57:34-38.
- Hoppe RT, Harrison C, Tavallaee M, et al. Low-dose total skin electron beam therapy as an effective modality to reduce disease burden in patients with mycosis fungoides: results of a pooled analysis from 3 phase-II clinical trials. *J Am Acad Dermatol* 2015;72:286-292.
- Million L, Yi EJ, Wu F, et al. Radiation therapy for primary cutaneous anaplastic large cell lymphoma: An International Lymphoma Radiation Oncology Group Multiinstitutional Experience. *Int J Radiat Oncol Biol Phys* 2018;95:1454-1459.
- Neelis KJ, Schimmel EC, Vermeer MH, et al. Low-dose palliative radiotherapy for cutaneous B- and T-cell lymphomas. *Int J Radiat Oncol Biol Phys* 2009;74:154-158.
- Smith GL, Duvic M, Yehia ZA, et al. Effectiveness of low-dose radiation for primary cutaneous anaplastic large cell lymphoma. *Adv Radiat Oncol* 2017;2:363-369.
- Specht L, Dabaja B, Illidge T, et al. Modern radiation therapy for primary cutaneous lymphomas: field and dose guidelines from the International Lymphoma Radiation Oncology Group. *Int J Radiat Oncol Biol Phys* 2015;92:32-39.
- Thomas TO, Agrawal P, Guitart J, et al. Outcome of patients treated with a single-fraction dose of palliative radiation for cutaneous T-cell lymphoma. *Int J Radiat Oncol Biol Phys* 2013;85:747-753.

注:所有推荐均为 2A 类,除非另有说明。  
临床试验:NCCN 认为任何癌症患者都可以在临床试验中得到最佳治疗,因此特别鼓励患者参与临床试验。



### 皮肤淋巴瘤分子学分析原则<sup>a</sup>

- 基因检测, 包括高通量测序 (HTS)、基于检测的比较基因组杂交 (CGH)、下一代测序 (NGS)、核型或 FISH 来检测体细胞突变或基因异常通常可提供大量信息, 并且在某些情况下, 对 T 细胞淋巴瘤的准确和精确的诊断与预后评估必不可少。

#### T 细胞抗原受体 (TCR) 基因重排

- 建议进行 TCR 基因重排检测以支持 T 细胞淋巴瘤的诊断。
- 病变:
  - ▶ PTCL; MF/SS; 原发性皮肤 CD30+ T 细胞 LPD; T 细胞大颗粒淋巴细胞白血病 (T-LGL); T 细胞幼淋巴细胞白血病 (T-PLL); 结外 NK/T 细胞淋巴瘤, 鼻型; 以及肝脾  $\gamma$ - $\delta$  T 细胞淋巴瘤
- 描述:
  - ▶ TCR 基因重排提示 T 细胞克隆性扩增。该试验使用聚合酶链反应 (PCR) 方法和毛细管或凝胶电泳检测方法靶向  $\gamma$  和/或  $\beta$  TCR 基因。另一方面, HTS 方法的应用也越来越多。HTS 方法更灵敏、更精确, 并且能够提供 T 细胞克隆的独特序列, 可用于比较并确认疾病进展及缓解期间监测。还可以采用流式细胞术方法, 使用血液或组织 V $\beta$  家族检测克隆性 T 细胞扩增。
- 诊断价值:
  - ▶ 仅有克隆性 TCR 基因重排而无异常 T 细胞群的细胞组织病理学和免疫学证据时, 不能构成 T 细胞恶性肿瘤的诊断, 因为这种情况在非恶性病者也可见到。相反, 阴性结果并不排除 T 细胞淋巴瘤的诊断, T 细胞淋巴瘤偶尔可能无法进行 TCR 扩增。尽管如此, 它经常提供必要的信息, 并使许多这些复杂的诊断精确度更高。
- 预后价值:
  - ▶ 识别克隆性 TCR 基因重排没有明确的既定预后价值; 然而, 当用于确定临床分期或评估复发或残留疾病时, 可能会有帮助。

#### ALK 基因重排

- 免疫组织化学表明, CD30 阳性 ALCL 亚组表达间变性淋巴瘤激酶 (ALK)。ALK 表达通常与 t(2;5)(p23;q35) 相关, 导致核磷蛋白 (NPM1) 与 ALK 融合并产生嵌合蛋白。
- 检测:
  - ▶ 使用针对 ALK (2p23) 探针的 FISH 或使用 HTS 技术进行 mRNA 测序
  - ▶ 靶向 mRNA 测序
- 诊断价值:
  - ▶ 目前 WHO 将 ALCL 分类为 ALK 阳性和 ALK 阴性变异两大病种。
- 预后价值:
  - ▶ 系统性 ALK 阳性 ALCL 伴 t(2,5) 和 ALK 阴性 ALCL 伴 DUSP22 重排 (在较小程度上) 与预后良好相关。ALK 抑制可能是有效的治疗策略。

<sup>a</sup> 请参见 PCLYM-B 3/3 的参考文献。

注: 所有推荐均为 2A 类, 除非另有说明。  
临床试验: NCCN 认为任何癌症患者都可以在临床试验中得到最佳治疗, 因此特别鼓励患者参与临床试验。

续



## 皮肤淋巴瘤分子学分析原则<sup>a</sup>

### DUSP22-IRF4 基因重排

- 如果诊断 CD30 阳性 ALK 阴性 ALCL, 则考虑检测 *DUSP22* 重排, 某些情况下认为可用于诊断原发性皮肤 CD30+ T 细胞 LPD。
- 病变:
  - ▶ PTCL, 原发性皮肤 CD30+ T 细胞 LPD
- 描述:
  - ▶ *DUSP22* (双特异性磷酸酶 22) 是酪氨酸/苏氨酸/丝氨酸磷酸酶, 可起到肿瘤抑制剂作用。*DUSP22* 失活有助于 PTCL 发生。
- 检测:
  - ▶ 使用针对 *DUSP22-IRF4* 6p25.3 基因区域的探针进行 FISH 检查
- 诊断价值:
  - ▶ *DUSP22* 重排与新识别的 ALK 阴性 ALCL 变体和新报告的 LyP 亚型相关。
- 预后价值:
  - ▶ ALK 阴性 ALCL 伴 *DUSP22* 重排初步预示预后良好; 但目前尚不清楚其对治疗选择的影响。

### TP63 重排

- *TP63* 基因重排编码融合蛋白 p63 定义了 ALK 阴性 ALCL 病例亚组并与全身 ALCL 侵袭性过程相关。
- 检测:
  - ▶ 使用针对 *TP63* (3q28) 和 *TBL1XR1/TP63* 的探针进行 FISH 检测
  - ▶ 靶向 mRNA 测序
- 病变:
  - ▶ ALK 阴性 ALCL
- 诊断价值:
  - ▶ 确定与侵袭性过程相关的 ALK 阴性 ALCL 病例

<sup>a</sup> 请参见 PCLYM-B 3/3 的参考文献。

注: 所有推荐均为 2A 类, 除非另有说明。  
临床试验: NCCN 认为任何癌症患者都可以在临床试验中得到最佳治疗, 因此特别鼓励患者参与临床试验。



## 皮肤淋巴瘤分子学分析原则

### 参考文献

Chiarle R, Voena C, Ambrogio C, et al. The anaplastic lymphoma kinase in the pathogenesis of cancer. *Nat Rev Cancer* 2008;8:11-23.

De Schouwer P, Dyer M, Brito-Babapulle V, et al. T-cell prolymphocytic leukemia: antigen receptor gene rearrangement and a novel mode of MTCP1-B1 activation. *Br J Haematol* 2000;110:831-838.

Hu Z, Medeiros L, Fang L, et al. Prognostic significance of cytogenetic abnormalities in T-cell prolymphocytic leukemia. *Am J Hematol* 2017;92:441-447.

Morris SW, Kirstein M, Valentine M, et al. Fusion of a kinase gene, ALK, to a nucleolar protein gene, NPM, in non-Hodgkin's Lymphoma. *Science* 1994;263:1281-1284.

Odejide O, Weigert O, Lane A, et al. A targeted mutational landscape of angioimmunoblastic T-cell lymphoma. *Blood* 2014;123:1293-1296.

Pedersen M, Hamilton-Dutoit S, Bendix K, et al. *DUSP22* and *TP63* rearrangements predict outcome of ALK-negative anaplastic large cell lymphoma: a Danish cohort study. *Blood* 2017;130:554-557.

Wada D, Law M, Hsi E, et al. Specificity of IRF4 translocations for primary cutaneous anaplastic large cell lymphoma: a multicenter study of 204 skin biopsies. *Mod Pathol* 2011;24:596-605.

注:所有推荐均为 2A 类,除非另有说明。

临床试验:NCCN 认为任何癌症患者都可以在临床试验中得到最佳治疗,因此特别鼓励患者参与临床试验。



## 皮肤淋巴瘤患者的支持治疗

如需了解其他免疫抑制情况, [请参见肿瘤相关感染的预防和治疗 NCCN Guidelines](#)。

## 单克隆抗体治疗和病毒再激活

- Brentuximab Vedotin (抗 CD30 抗体 - 药物偶联物)

## ▶ 进行性多灶性脑白质病 (PML):

- ◊ JC 病毒 (JCV) 再激活所致, 常为致命性。
- ◊ 诊断有赖于脑脊液 (CSF) PCR 检测, 部分患者需要进行脑组织活检。
- ◊ 临床指征可包括行为改变, 如精神混乱、头晕或失去平衡感、言语或行走困难、视觉障碍。
- ◊ 无已知的有效治疗手段。

- 阿仑单抗 (抗 CD52 抗体治疗)

## ▶ 巨细胞病毒 (CMV) 的再活化:

- ◊ 目前对何种治疗更合适有争议; 一些 NCCN 成员机构在病毒血症存在时便预防性使用更昔洛韦 (口服或静脉注射), 而另一些机构仅在病毒载量增加时才这么做。
- ◊ CMV 病毒血症应该使用定量 PCR 方法至少每 2-3 周检测一次。

## ▶ 抗感染预防

- ◊ 应用阿昔洛韦或类似药物预防单纯性疱疹病毒 (HSV)。
- ◊ 应用磺胺甲恶唑/甲氧苄氨嘧啶或类似药物预防 PJP。
- ◊ 考虑抗真菌预防治疗。
- ◊ 必要时, 请传染病专家协助诊治。 [请参见癌症相关感染的预防和治疗 NCCN Guidelines](#)。

## 与 mogamulizumab 相关的不良事件

- 移植物抗宿主病 (GVHD): 一项回顾性研究显示, mogamulizumab 治疗 50 天内接受异基因 HCT 的患者发生 GVHD 的风险特别高 (Fuji S, et al. J Clin Oncol 2016;34:3426-3433)。
- 药疹: Mogamulizumab 与临床上类似 CTCL 的药疹有关。建议行皮肤活检来区分疾病进展与药疹 (Chen L, et al JAMA Dermatology 2019;155:968-971; Hirotsu K, et al JAMA Dermatol 2021;157:700-707)。

普拉曲沙诱发粘膜炎<sup>a,b,c</sup>

- 开始治疗前 10 周内肌肉注射维生素 B12 (钴胺素), 剂量为 1,000 mcg, 然后每 8 至 10 周一次。
- 在开始治疗后 10 天内开始口服叶酸 (1-1.25 mg/天), 并在最后一剂普拉曲沙后继续服用 30 天。
- 考虑使用口服亚叶酸钙 25 mg, 每日 3 次, 连续 2 天 (共 6 次), 开始于每剂普拉曲沙后 24 小时。

<sup>a</sup> Mould DR, Sweeney K, Duffull SB, et al. A population pharmacokinetic and pharmacodynamic evaluation of pralatrexate in patients with relapsed or refractory non-Hodgkin's or Hodgkin's lymphoma. Clin Pharmacol Ther 2009;86:190-196.

<sup>b</sup> Shustov AR, Shinohara MM, Dakhil SR, et al. Management of mucositis with the use of leucovorin as adjunct to pralatrexate in treatment of peripheral T-cell lymphomas (PTCL) – Results from a prospective multicenter phase 2 clinical trial. Blood 2018;132:2910.

<sup>c</sup> Koch E, Story SK, Geskin LJ. Preemptive leucovorin administration minimizes pralatrexate toxicity without sacrificing efficacy. Leuk Lymphoma 2013;54:2448-2451.

注: 所有推荐均为 2A 类, 除非另有说明。

临床试验: NCCN 认为任何癌症患者都可以在临床试验中得到最佳治疗, 因此特别鼓励患者参与临床试验。



## 分类

### 原发性皮肤淋巴瘤的 WHO-EORTC 分类 (2018)

#### 皮肤 T 细胞淋巴瘤

- 蕈样肉芽肿
  - ▶ 亲毛囊性 MF
  - ▶ Pagetoid 网状细胞增多症
  - ▶ 肉芽肿性皮肤松弛
- Sézary 综合征
- 成人 T 细胞白血病/淋巴瘤
- 原发皮肤 CD30 阳性 T 细胞淋巴细胞增殖性疾病
  - ▶ 皮肤间变性大细胞淋巴瘤
  - ▶ 淋巴瘤样丘疹病
- 皮下脂膜炎样 T 细胞淋巴瘤
- 结外 NK/T 细胞淋巴瘤, 鼻型
- 慢性活动性 EBV 感染
- 原发性皮肤外周 T 细胞淋巴瘤, 罕见亚型
  - ▶ 原发皮肤  $\gamma\delta$  T 细胞淋巴瘤
  - ▶ CD8+ AECTCL (原发皮肤侵袭性亲表皮 CD8+ 细胞毒性 T 细胞淋巴瘤) (临时)
  - ▶ 原发皮肤 CD4+ 小/中 T 细胞淋巴细胞增殖性疾病 (临时)
  - ▶ 原发皮肤肢端 CD8+ T 细胞淋巴瘤 (临时)
- 原发性皮肤外周 T 细胞淋巴瘤, NOS

#### 皮肤 B 细胞淋巴瘤

- 原发性皮肤边缘区淋巴瘤
- 原发性皮肤滤泡中心淋巴瘤
- 原发性皮肤 DLBCL (腿型)
- EBV+ 皮肤粘膜溃疡 (临时)
- 血管内大 B 细胞淋巴瘤

With permission, Willemze R, Cerroni L, Kempf W, et al. The 2018 update of the WHO-EORTC classification for primary cutaneous lymphomas. Blood 2019;133:1703-1714.



## NCCN 对证据和共识的分类

<b>1类</b>	基于高水平证据, NCCN 一致认为此项治疗合理。
<b>2A类</b>	基于低水平证据, NCCN 一致认为此项治疗合理。
<b>2B类</b>	基于低水平证据, NCCN 基本认为此项治疗合理。
<b>3类</b>	基于任何水平证据, NCCN 对此项治疗是否合理存在重大分歧。

所有推荐均为 2A 类, 除非另有说明。

## NCCN 优先使用分类

<b>首选干预方法</b>	若合适、可负担, 则基于疗效、安全性和证据更优的干预方法。
<b>推荐的其他干预方法</b>	其他干预方法可能疗效较低、毒性更多, 或依据的数据不太成熟; 或者具有相似疗效, 但费用明显较高。
<b>某些情况下有用</b>	其他干预方法可能会用于选定的患者人群 (根据推荐类型定义)。

所有建议均视为合理。





该讨论与原发性皮肤淋巴瘤 NCCN Guidelines 相对应。最近一次更新日期：2022 年 6 月 8 日。

## 讨论

## 目录

概述 .....	MS-2
原发性皮肤 B 细胞淋巴瘤 .....	MS-2
蕈样肉芽肿和 Sézary 综合征 .....	MS-14
原发性皮肤 CD30+ T 细胞淋巴细胞增殖性疾病 .....	MS-43

### 概述

原发性皮肤淋巴瘤 (PCL) 是一组起源于皮肤且通常局限于皮肤的异源性淋巴结外 B 细胞和 T 细胞非霍奇金淋巴瘤 (NHL)。<sup>1,2</sup> 在监测、流行病学和最终结果 (SEER) 数据库基于人群的分析中, 2001 至 2005 年美国确诊的 3884 例 PCL 中, 皮肤 B 细胞淋巴瘤 (CBCL) 和皮肤 T 细胞淋巴瘤 (CTCL) 的发病率分别占 29% 和 71%。<sup>3</sup>

世界卫生组织-欧洲癌症研究与治疗组织 (WHO-EORTC) 对皮肤淋巴瘤的分类于 2005 年首次公布, 随后于 2018 年更新。<sup>1,2,4</sup> 下面列出了 NCCN 肿瘤学临床实践指南 (NCCN Guidelines®) 中所涵盖的最常见 PCL 亚型:

- 皮肤 B 细胞淋巴瘤
  - 原发皮肤边缘区淋巴瘤 (PCMZL);
  - 原发性皮肤滤泡中心淋巴瘤 (PCFCL); 以及
  - 原发皮肤弥漫性大 B 细胞淋巴瘤 (腿型) (PC-DLBCL (腿型))
- 皮肤 T 细胞淋巴瘤
  - 蕈样肉芽肿 (MF) 和 Sezary 综合征 (SS)
  - 原发性皮肤 CD30 阳性 T 细胞淋巴瘤增殖性疾病 (PCTLD)

### 原发性皮肤 B 细胞淋巴瘤

原发性皮肤 B-细胞淋巴瘤 (PCBCL) 主要有三种亚型: PCMZL、PCFCL 和 PCDLBCL (腿型)。<sup>1,4</sup>

基因表达谱 (GEP) 分析显示 PCFCL 具生发中心 B 细胞 (GCB) 表型特征, PCDLBCL (腿型) 具活化 B 细胞 (ABC) 表型特征。<sup>5</sup> 因此, 皮肤病损中的生发 (或滤泡) 中心表型和大细胞与具有弥漫性大细胞群 (PCFCL-LC) 的 PCFCL 一致, 而不符合 DLBCL。<sup>5</sup> 在结内 DLBCL 患者中, GCB 表型的预后比 ABC 表型好。用于根据起源细胞 (COO) 将结内

DLBCL 分类为 GCB 或非 GCB 亚型的免疫组化和基于 GEP 的算法, 也已证明可用于区分 PCFCL 和 PCDLBCL (腿型)。<sup>6-8</sup> 然而, 这些算法在区分 PC-DLBCL、腿型和 PCFCL-LC 方面的效用可能有限。<sup>8</sup> 尽管通过免疫组化和基于 GEP 的算法将所有 PCFCL-LC 病例统一归类为 GCB 表型, 但对于 PC-DLBCL、腿型患者, 基于 COO 的分类是异质性的。<sup>8</sup>

近期研究表明, PCMZL 可根据免疫球蛋白 (Ig) 重链的使用情况分为两个预后不同的亚组, 绝大部分为 CXCR3-阴性和 Ig 类别-转换亚型 (IgG、IgA 和 IgE), 小部分为 CXCR3 阳性和 IgM-阳性。<sup>9-12</sup> 新出现的数据表明, Ig 类别-转换亚型因其惰性病程, 可被归类为克隆性慢性淋巴增生性疾病。<sup>12,13</sup>

PCFCL 和 PCMZL 通常为惰性或缓慢生长, 两者都与良好预后相关。PCFCL 好发于头皮、面部和前额, 而躯干和四肢是 PCMZL 最常见的部位。<sup>14,15</sup> PCDLBCL (腿型) 通常为侵袭性, 预后普遍较差 (主要源于皮肤外高发率), 且最常发生于腿部, 尽管也会发生于其他部位。<sup>14,15</sup> 在回顾性系列研究中, PCFCL 是最常见的皮肤 B 细胞淋巴瘤亚型, 57% 的患者诊断为该亚型, 其次是 PCMZL (24% - 31%), 然后是 PCDLBCL (腿型) (11% - 19%)。<sup>14,15</sup> 在意大利对 467 例 PCBCL 患者的大型系列研究中, 最终有 6% 的 PCMZL 患者、11% 的 PCFCL 患者, 以及 17% 的 PCDLBCL (腿型) 患者发展成皮肤以外受累。<sup>14</sup> PCMZL 和 PCFCL 患者的 5 年总体生存 (OS) 率高于 PCDLBCL (腿型) 患者 (三者占比分别为 97%、96%, 和 73%;  $P < 0.0001$ )。<sup>14</sup> PCMZL 和 PCFCL 患者中, 单个病灶患者无病生存 (DFS) 率和总生存 (OS) 率显著高于区域性/播散性病灶患者 (5 年 DFS 为 62% 对 44%; 5 年 OS 为 97% 对 85%), 而 PCDLBCL (腿型) 患者中, 单个和区域性/传播性病灶患者的结局差异不显著 (单个和区域性/传播性病灶患者 5 年 DFS 率分别为 55% 对 44%; 5 年 OS 率分别为 79% 对 67%)。<sup>14</sup> 在荷兰皮肤淋巴瘤登记处包括 300 例 PCBCL 患者的报告中, PCDLBCL (腿型) 患者皮肤外复发的发生率为

47%，而 PCFCL 和 PCMZL 患者则分别为 11% 和 9%。<sup>15</sup> 该系列中 PCFCL、PCMZL 和 PCDLBCL（腿型）的 5 年疾病特异性生存率分别为 95%、98% 和 50%。

除上述亚型外，PCDLBCL 非特指型 (PCDLBCL-NOS) 临床病理特征介于 PCFCL 和 PCDLBCL 之间，对腿型也进行了描述。<sup>16,17</sup> 在 2005 年的 WHO-EORTC 分类中，引入了术语“PCDLBCL-其他”，以包括不能归类为 PCDLBCL（腿型）或 PCFCL 的罕见 CBCL 病例。<sup>4</sup> 修订后的 2018 年 WHO-EORTC 分类中并未包含“PCDLBCL-其他”这一单独类别，应将不能归入 PCDLBCL（腿型）或 PCFCL 的罕见病例诊断为 PCDLBCL-NOS。<sup>1</sup>

### 文献检索标准和指南更新方法

在更新此版本原发性皮肤淋巴瘤 NCCN 临床实践指南 (NCCN Guidelines®) 之前，进行了文献检索，以获取自上次指南更新以来发表的关于 PCBCL 的关键文献，搜索使用了以下术语：皮肤弥漫性大 B 细胞淋巴瘤、皮肤滤泡中心淋巴瘤和皮肤边缘区淋巴瘤。之所以选择 PubMed 数据库，是因为它一直都是应用最广泛的医学文献资源，也是索引同行评审的生物医学文献。

通过选择以英文发表的人体研究缩小检索结果范围。结果被限制为以下文章类型：临床试验，II 期；临床试验，III 期；临床试验，IV 期；指南；随机对照试验；荟萃分析；系统性回顾；以及验证研究。

视作与本指南相关的核心 PubMed 文献的数据被纳入本版本的“讨论”章节。对于缺乏高水平证据的内容，其推荐基于专家组对低水平证据和专家意见的审核。

NCCN Guidelines 编写和更新的全部详情请浏览 [www.NCCN.org](http://www.NCCN.org)。

### 诊断

尽管 PCMZL 诊断对于病理学家来说通常是简单而可重复的，但是区分 PCFCL 和 PCDLBCL（腿型）比较困难，部分原因为细胞大小不像在结节性 B 细胞淋巴瘤一样是确定的特征。

PCMZL 患者 BCL6 和 CD10 始终为阴性，但 BCL2 通常为阳性。<sup>18</sup> PCFCL 患者 BCL6 始终为阳性，而 CD10 和 BCL2 仅在滤泡生长模式的少数病例中表达，BCL2 重排检测通常与皮肤外扩散有关。<sup>19-21</sup>

PCDLBCL（腿型）肿瘤表达 CD20、IRF4/MUM1、FOXP1 和 BCL2；许多病例表达 BCL6，并且 CD10 表达缺失。<sup>5,6,15,22-24</sup> PCDLBCL（腿型）的 MYC 重排发生率也很高，而 PCFCL 中未检测到 MYC 重排。<sup>25</sup> 此外，PCFCL 通常为 IRF4/MUM1 阴性，而 PCDLBCL（腿型）通常为 IRF4/MUM1 阳性，并且显示 FOXP1 的高表达。<sup>23,24</sup> 评估 FOXP1 表达有助于区分 PCDLBCL（腿型）与 PCFCL，因为所有 PCFCL 病例均为 FOXP1 阴性。<sup>24</sup> 已证明基于 GEP 的算法和改良后的 Hans 免疫组化算法（包括 CD10 和 MUM1）有助于区分 PCFCL 和 PCDLBCL（腿型），具有最佳诊断价值，而不需要 BCL-6。<sup>6,7</sup>

通过对皮肤病变进行充分活检来诊断 PCBCL。相对于刮取活检来说，切除、切取或穿刺活检是首选活检方式，这是因为 PCBCL 主要表现为真皮浸润且往往较深，刮取活检不能很好取样，并且可能会漏检。建议由擅长 PCBCL 诊断的病理学家读片。活检样本的充分免疫表型分型对诊断 PCBCL 的确切亚型至关重要。此外，免疫表型分型也有助于排除皮肤淋巴瘤样增生（又称为假性淋巴瘤或皮肤淋巴细胞瘤）<sup>26-28</sup> 及血管内大 B 细胞淋巴瘤的鉴别诊断，这种淋巴瘤通常表现在皮肤上，且预后差。<sup>29</sup>

初始免疫组化 (IHC) 抗原谱应包括 CD20、CD3、CD5、CD10、BCL2、BCL6 和 IRF4/MUM1。某些情况下，对更多的标记物进行检测，如 Ki-67、CD43、CD21、CD23、cyclin D1 和  $\kappa/\lambda$ ，可能有助于进一步确

定淋巴瘤亚型。此外，评估表面 IgM、IgD、IgA、IgG、IgE 和 FOXP1 表达可能也有助于区分 PCDLBCL（腿型）与 PCFCL。<sup>23,24,30</sup> 在已更新的 WHO-EORTC 分类中，将 EB 病毒 (EBV) 阳性皮肤粘膜溃疡列为新的临时实体，EBV 编码核 RNA (EBER) 的原位杂交在某些情况下可能有用。<sup>1</sup>

据报告，PCDLBCL（腿型）患者 MYD88 L265P 突变的发生率很高，且常伴不良临床结局。<sup>6,31</sup> 在对 61 例诊断为 PCDLBCL（腿型）的患者（58 例患者具可解释结果）进行的回顾性分析中，59% 的患者检测到 MYD88 L265P 突变。<sup>31</sup> 该突变还与疾病特异性生存期较短有关，是 OS 的独立不良预后因素。MYD88 L265P 突变的 3 年和 5 年疾病特异性生存率分别为 66% 和 60%，与之相比，野生型等位基因患者分别为 85% 和 72%。在上述评估 PCFCL（25 例）和 PCDLBCL（腿型）（32 例）患者的临床病理和分子特征的分析中，仅在 PCDLBCL（腿型）患者中检测到 MYD88 L265P 突变（n = 22；69%）。<sup>6</sup> 这些结果表明，MYD88 L265P 突变状态的确定可能有助于进一步区分 PCDLBCL（腿型）与 PCFCL。

仅在少数 PCFCL 病例中观察到的 t(14; 18) 易位 (FISH 分析)，检测到 t(14; 18) 易位表明存在系统性滤泡性淋巴瘤 (FL)。<sup>21,32</sup> 若疑有全身性 FL，则细胞遗传学或 FISH 检测 t(14;18) 可能有助于诊断。虽然尚未得到广泛应用，但仍有报道称，皮肤活检流式细胞术免疫表型测定可用于检测 B 细胞克隆性。<sup>28</sup> 如果可提供足够的活检材料，IGH 基因重排检查或流式细胞术可能有助于确定 B 细胞克隆分型。

套细胞淋巴瘤 (MCL) 不是原发性皮肤淋巴瘤，如果在皮肤中发现，则需要仔细搜索皮肤以外病变。腿和母细胞细胞学临床表现伴高增殖指数和 BCL2、IRF4/MUM1 和 IgM 表达，通常代表皮肤受累 MCL。<sup>33</sup> 使用细胞周期蛋白 D1 可能有助于区分 PCMZL (CD5 和细胞周期蛋白 D1 阴性) 和 MCL (CD5 和细胞周期蛋白 D1 阳性)。

### 检查

没有皮肤以外病变是原发 CBCL 诊断定义的一部分。初始检查旨在评估皮肤病变程度，并寻找皮肤以外病变。<sup>34</sup>

初始检查应包括全面体格检查、全面皮肤检查、全血细胞 (CBC) 计数及分类计数、全面代谢检查以及胸部、腹部和盆腔 CT 和/或 PET/CT。如果 CBC 显示淋巴细胞增多，流式细胞术检测外周血会对选定病例有助于诊治。影像学检查可有效识别惰性 CBCL 患者的全身受累情况。<sup>35</sup> 但是，如果低级别惰性 CBCL 患者有临床指征，则可以省略影像学检查。<sup>36</sup> 较之 CT，PET/CT 在检测局部和远处转移时可能有较高的灵敏度。<sup>37</sup> 但这未经证实，而且假阳性率较高，可能会造成混淆。

骨髓活检对于 PCDLBCL（腿型）是必不可少的，因为这是一种侵袭性淋巴瘤，可能需要进行全身性治疗；但是，对 PCFCL 和 PCMZL 似乎价值有限，仅可在特定患者中考虑。<sup>34,36,38</sup> 国际皮肤淋巴瘤学会 (ISCL) 和 EORTC 工作组建议，对具有中危至侵略性行为的皮肤淋巴瘤进行骨髓活检，并应考虑对具有惰性行为且其他分期评估显示有任何皮肤外病变证据（如放射学证据或单克隆或多克隆免疫球蛋白升高血清学线索）的皮肤淋巴瘤进行骨髓活检。<sup>34</sup> Senff 等人评估了符合边缘区淋巴瘤 (MZL; n = 82) 或滤泡中心性淋巴瘤 (FCL; n = 193) 的，首发表现于皮肤上的 275 名患者。<sup>38</sup> FCL 组约 11% 的患者出现骨髓受累，而 MZL 组只有 2%。骨髓活检为阳性的 FCL 患者，其预后较仅皮肤病变的患者显著要差；5 年 OS 率分别为 44% 和 84%。<sup>38</sup> 指南建议考虑对不明原因血细胞减少患者或临床上怀疑有 PCDLBCL（腿型）的患者进行骨髓活检。

### 治疗选择

参加的研究中心的放疗 (ISRT) 在用作初始治疗和用于大多数惰性 PCBCL 患者的皮肤复发时均非常有效。<sup>39-43</sup>

在一项对 34 例接受放疗的 PCBCL 患者的回顾性研究中，PCFCL 和 PCMZL 的 5 年无复发生存率 (RFS) 率为 62% 至 73%，但 PCDLBCL (腿型) 患者仅为 33%。<sup>40</sup>PCFCL 和 PCMZL 的 5 年 OS 率为 100%，但 PCDLBCL (腿型) 患者为 67%。Senff 等人评估了 153 位 PCBCL 患者 (25 例 PCMZL；101 例 PCFCL；27 例 PCDLBCL) 的结局，这些患者的初始治疗为以治愈为目的的放疗。<sup>41</sup>所有患者中，45% 的患者为单个病灶，局限性或播散性病灶患者分别为 43% 和 12%。153 位患者中有 151 位患者 (99%) 达到完全缓解 (CR)。PCMZL、PCFCL、PCDLBCL (腿型) 的复发率分别为 60%、29% 和 64%，而 5 年疾病特异性生存率分别为 95%、97% 和 59%。PCFCL 发生在腿上的患者的复发率较高 (63%)，5 年疾病特异性生存率 (44%) 也较低，而 PCFCL 发生在其他部位的患者分别为 25% 和 99%。<sup>41</sup>

在另一项对 42 例活检证实的 PCFCL 和 PCMZL 患者进行的回顾性研究中，放疗使所有患者都获得了 CR。<sup>43</sup>9.5 年中位随访后，整个队列的 10 年 RFS 和 OS 率分别为 71% 和 87%。躯干病灶和单一病灶患者的 5 年 RFS 率 (分别为 89% 和 84%) 高于躯干外病灶和多发病灶患者 (分别为 67% 和 57%)。低剂量 ISRT (每两次 4 Gy) 是持续性 (初始) 病灶或复发病灶患者缓解症状的另一有效治疗选择。<sup>44</sup>最近一项回顾性研究中结果也显示，RT 小于或等于 12 Gy (复发性疾病 4 Gy) 与惰性 PCBCL 患者 (42 名患者，16 名患有 PCFCL) 放疗大于 12 Gy 具有同等疗效。<sup>45</sup>

在组织学为惰性的患者中，ISRT 和切除与化疗相比还具有更高的反应率，但通常用于疾病更有限的患者；因此不能进行直接比较。<sup>14,46-49</sup>意大利研究组对皮肤淋巴瘤的一项大型回顾性分析包括了 467 位 PCBCL 患者，接受一线治疗 (53% 使用 RT，总剂量为 35-45 Gy；25% 使用化疗，主要为 CHOP；23% 进行手术) 的 PCFCL 和 PCMZL 患者的 CR 率、5 年和 10 年 OS 率分别为 92% 至 95%、96% 至 97%、89% 至 91%。<sup>14</sup>复发率为 44% 至 47%，6% 至 11% 患者观察到皮肤外扩散。复发率并没有因初始

治疗的不同而有所差异。PCDLBCL (腿型) 的患者中，完全缓解率及 5 年和 10 年 OS 率分别为 82%、73% 和 47%。PCDLBCL (腿型) 通常与更高的复发率 (55%) 和更高的皮肤外扩散发生率 (17%) 相关，接受放疗的单个或区域性病灶患者和接受化疗的播散性皮肤受累患者均确认有较高的复发率。<sup>14</sup>在一项对 137 例 PCMZL 患者进行的回顾性分析中，手术切除、放疗或两者联合治疗的初始治疗，其 CR 率为 88% (孤立性或局限性病变患者为 93%，多灶性病变患者为 71%)。<sup>48</sup>虽然治疗方式之间的复发率没有显著差异，但单独手术与原病变部位的更高复发率相关。

已证明利妥昔单抗单药治疗 (静脉内注射<sup>50-54</sup>和病灶内注射<sup>55-57</sup>) 对 PCMZL 和 PCFCL 有效。静脉内注射利妥昔单抗可能更有效治疗对局部治疗无效的多发病灶患者。<sup>50-54</sup>在一项对 15 例惰性 PCBCL 患者进行的回顾性分析中，利妥昔单抗的总缓解率 (ORR) 为 87% (60% CR)。PCFCL 患者的 ORR 为 100%，PCMZL 患者 ORR 为 60%。中位随访 36 个月，中位缓解持续时间为 24 个月。<sup>53</sup>在另一系列 16 例 PCBCL 患者中，14 例 (88%) 接受利妥昔单抗治疗后取得 CR；这些 CR 患者中 35% 最终在 6-37 个月之间出现复发。<sup>54</sup>Spanish Working Group on Cutaneous Lymphoma 进行的一项多中心观察性研究 (17 名 PCMZL 患者，18 名 PCFCL 患者) 显示，经病灶内利妥昔单抗治疗后，分别有 71% 的患者取得 CR，23% 的患者取得部分缓解 (PR)，中位 DFS 为 114 周。<sup>55</sup>PCMZL 和 PCFCL 患者的缓解率相似。在一项评估静脉内注射和病灶内注射利妥昔单抗治疗 PCMZL 和 PCFCL 患者的疗效的小型系列研究中，随访 12 个月内，尽管病灶内注射利妥昔单抗与静脉内注射利妥昔单抗取得的缓解率相似，但经病灶内注射利妥昔单抗治疗的患者复发率更高。<sup>58</sup>

在 PCFCL 或 PCMZL 患者中，化疗对多灶性皮肤病变有效。<sup>59-61</sup>

### 原发性皮肤边缘区淋巴瘤和原发性皮肤滤泡中心细胞淋巴瘤

因为没有随机临床试验的数据，所以 NCCN Guidelines 中的治疗建议来自 NCCN 成员机构中 PCBCL 患者的治疗实践，基于涉及小批患者的回顾性分析和研究的有限数据。

ISRT 是孤立性/区域性病灶 (T1 - T2) 患者的首选治疗方案。<sup>39-43</sup> 在选定病例中可以使用切除或皮肤定向治疗。几例病例报告显示出多灶性病变患者进行皮肤定向治疗（类固醇、咪喹莫特、氮芥或贝沙罗汀凝胶）的疗效。<sup>59,62-65</sup> 病灶内注射固醇也已被用于治疗 PCFCL 或 PCMZL，虽然数据有限。<sup>46,66,67</sup> 全身性治疗（利妥昔单抗单药治疗或联合化学免疫治疗）通常更适合广泛性病变（仅皮肤；T3）患者。<sup>50-54,59-61</sup>

在一项评估各种治疗方式疗效的回顾性分析中（55 例患者；大多数患者患惰性 PCBCL；25 例 PCMZL 患者和 24 例 PCFCL 患者），在 T1 和 T2/T3 病变患者中，治疗方式的类型（皮肤定向治疗与根治性放疗 ± 全身性治疗）未有首次复发时间的影响。<sup>68</sup> T2/T3 病灶的复发率高于 T1 病灶（分别为 58% 和 31%）。PCMZL 和 PCFCL 患者首次复发 T1 病灶的时间分别为 33% 和 29%；然而，差异并不显著。T2/T3 病灶患者中，PCMZL 的复发率高于 PCFCL（分别为 73% 和 38%），差异不显著。

全身受累初始分期为阴性后，不需要在治疗过程中进行额外的影像学检查，PCMZL 患者可能适合不进行常规影像学检查的临床随访。<sup>35</sup> 可在治疗结束时重复进行 PET/CT（首选）或增强 CT，用于缓解评估，如临床上怀疑有疾病进展，可重复进行 PET/CT（首选）或增强 CT。皮肤以外病变应根据 B-细胞淋巴瘤 NCCN Guidelines 所述的 FL 部分进行治疗。

虽然 PCMZL 和 PCFCL 对初始治疗有缓解，但无论初始治疗类型如何，大多数区域性或广泛性疾病患者疾病复发都很常见。但是，复发通常局限于皮肤，在这种情况下，生存率不受影响。

### 孤立或区域疾病 (T1 - T2)

#### 初始治疗

建议接受 ISRT（24-30 Gy；单独或联合切除）或单独切除作为初始治疗。<sup>39-41,45,47,48,69</sup> 局部 ISRT 是首选的初始治疗方案。不期望或不能行放疗或切除时（例如，头皮病变是引起脱发的主要原因），可选择进行观察。可以考虑使用皮肤定向治疗（类固醇、咪喹莫特或氮芥或贝沙罗汀凝胶）或病灶内注射类固醇，对特定患者进行治疗。

建议对初始治疗有缓解的疾病患者进行观察，而难治性疾病患者应按照下述广泛性疾病的方案进行治疗。

#### 复发或进展性疾病的治疗

区域性复发患者应采用替代初始治疗方案进行治疗，广泛性疾病复发局限于皮肤的患者应接受推荐用于广泛性疾病发病时的治疗方案。低剂量放疗 (4 Gy) 已能满足复发或难治性疾病。<sup>44,45</sup>

不适用于任何初始治疗方案的皮肤外复发或皮肤复发患者，应根据 B 细胞淋巴瘤 NCCN Guidelines 所述的 FL 部分进行治疗。

### 广泛性疾病（仅皮肤病变；T3）

#### 初始治疗

通过观察、皮肤定向治疗、局部 ISRT (24 - 30 Gy) 缓解症状，病灶内注射类固醇或利妥昔单抗可作为治疗方案。若患者病变极度广泛或为症状性，可使用其他推荐用于 FL 的联合化疗方案。<sup>59-61</sup>

建议对初始治疗有缓解的疾病患者进行观察，而难治性疾病患者应使用备选初始治疗方案进行治疗。

#### 复发或难治性患者的治疗

复发局限于皮肤的患者应采用替代初始治疗方案进行治疗。

不适用于任何初始治疗方案的皮肤外复发或皮肤复发患者，应根据 B 细胞淋巴瘤 NCCN Guidelines 所述的 FL 部分进行治疗。

### 原发性皮肤弥漫大 B 细胞淋巴瘤（腿型）

PCDLBCL（腿型）相对于其他类型的 PCBCL 预后较差，一般根据 B 细胞淋巴瘤 NCCN Guidelines 所述，采取用于全身性 DLBCL 的较为积极的化疗方案。

单独放疗对 PCDLBCL 患者的疗效不佳。虽然放疗对这些病变有效，但缓解通常是短暂的，并且向皮肤以外部位播散的发生率很高。据回顾性分析和病例报告描述，化学免疫疗法对 PCDLBCL（腿型）患者的治疗有潜在疗效。<sup>70-75</sup> 多药化学免疫治疗方案与良好预后相关。<sup>73-75</sup>

在法国研究组对 60 例 PCDLBCL（腿型）患者的一项回顾性多中心研究中，接受含蒽环类药物化疗和利妥昔单抗治疗的患者短期疗效较好，虽然没有特定疗法（放疗或多药化疗联合或不联合利妥昔单抗）与改善生存结局显著相关。<sup>70</sup> 在 12 位以蒽环类药物为基础的化疗联合利妥昔单抗治疗的患者中，CR 率为 92%，而其他方案治疗的患者的 CR 率为 62%。上述两组患者 2 年 OS 率分别为 81% 和 59%。

法国研究组（115 例患者）的一份报告显示，接受多药化疗联合利妥昔单抗治疗的患者 3 年和 5 年生存率分别为 80% 和 74%，与之相比，接受较低强度治疗的患者 3 年和 5 年生存率分别为 48% 和 38%。<sup>73</sup> 在最近的一项回顾性分析中，涉及 28 例在单中心接受治疗的 PCDLBCL（腿型）患者，与不作为一线治疗的 R-CHOP 不伴 ISRT 相比，R-CHOP 伴 ISRT 显著延长了中位 PFS（58 个月对 14 个月； $P = 0.04$ ）。<sup>75</sup>



## 参考文献

1. Elder DE, Massi D, Scolyer RA, Willemze R. WHO Classification of Skin Tumours. 4th edition. Lyon, France: IARC Press; 2018.
2. Willemze R, Cerroni L, Kempf W, et al. The 2018 update of the WHO-EORTC classification for primary cutaneous lymphomas. *Blood* 2019;133:1703-1714. Available at: <https://www.ncbi.nlm.nih.gov/pubmed/30635287>.
3. Bradford PT, Devesa SS, Anderson WF, Toro JR. Cutaneous lymphoma incidence patterns in the United States: a population-based study of 3884 cases. *Blood* 2009;113:5064-5073. Available at: <https://www.ncbi.nlm.nih.gov/pubmed/19279331>.
4. Willemze R, Jaffe ES, Burg G, et al. WHO-EORTC classification for cutaneous lymphomas. *Blood* 2005;105:3768-3785. Available at: <https://www.ncbi.nlm.nih.gov/pubmed/15692063>.
5. Hoefnagel JJ, Dijkman R, Basso K, et al. Distinct types of primary cutaneous large B-cell lymphoma identified by gene expression profiling. *Blood* 2005;105:3671-3678. Available at: <https://www.ncbi.nlm.nih.gov/pubmed/15308563>.
6. Menguy S, Beylot-Barry M, Parrens M, et al. Primary cutaneous large B-cell lymphomas: relevance of the 2017 World Health Organization classification: clinicopathological and molecular analyses of 64 cases. *Histopathology* 2019;74:1067-1080. Available at: <https://www.ncbi.nlm.nih.gov/pubmed/30715765>.
7. Cretella P, Peluso AL, Picariello C, et al. Immunohistochemical algorithms and gene expression profiling in primary cutaneous B-cell lymphoma. *Pathol Res Pract* 2022;231:153804. Available at: <https://www.ncbi.nlm.nih.gov/pubmed/35183824>.
8. Schrader AMR, de Groen RAL, Willemze R, et al. Cell-of-origin classification using the Hans and Lymph2Cx algorithms in primary cutaneous large B-cell lymphomas. *Virchows Arch* 2022;480:667-675. Available at: <https://www.ncbi.nlm.nih.gov/pubmed/35028710>.
9. van Maldegem F, van Dijk R, Wormhoudt TA, et al. The majority of cutaneous marginal zone B-cell lymphomas expresses class-switched immunoglobulins and develops in a T-helper type 2 inflammatory environment. *Blood* 2008;112:3355-3361. Available at: <https://www.ncbi.nlm.nih.gov/pubmed/18687986>.
10. Edinger JT, Kant JA, Swerdlow SH. Cutaneous marginal zone lymphomas have distinctive features and include 2 subsets. *Am J Surg Pathol* 2010;34:1830-1841. Available at: <https://www.ncbi.nlm.nih.gov/pubmed/21107089>.
11. Kogame T, Takegami T, Sakai TR, et al. Immunohistochemical analysis of class-switched subtype of primary cutaneous marginal zone lymphoma in terms of inducible skin-associated lymphoid tissue. *J Eur Acad Dermatol Venereol* 2019;33:e401-e403. Available at: <https://www.ncbi.nlm.nih.gov/pubmed/31124191>.
12. Carlsen ED, Swerdlow SH, Cook JR, Gibson SE. Class-switched Primary Cutaneous Marginal Zone Lymphomas Are Frequently IgG4-positive and Have Features Distinct From IgM-positive Cases. *Am J Surg Pathol* 2019;43:1403-1412. Available at: <https://www.ncbi.nlm.nih.gov/pubmed/31464711>.
13. Gibson SE, Swerdlow SH. How I Diagnose Primary Cutaneous Marginal Zone Lymphoma. *Am J Clin Pathol* 2020;154:428-449. Available at: <https://www.ncbi.nlm.nih.gov/pubmed/32808967>.
14. Zinzani PL, Quaglino P, Pimpinelli N, et al. Prognostic factors in primary cutaneous B-cell lymphoma: the Italian Study Group for Cutaneous Lymphomas. *J Clin Oncol* 2006;24:1376-1382. Available at: <https://www.ncbi.nlm.nih.gov/pubmed/16492713>.
15. Senff NJ, Hoefnagel JJ, Jansen PM, et al. Reclassification of 300 primary cutaneous B-Cell lymphomas according to the new WHO-EORTC classification for cutaneous lymphomas: comparison with previous classifications and identification of prognostic markers. *J Clin Oncol* 2007;25:1581-1587. Available at: <https://www.ncbi.nlm.nih.gov/pubmed/17353548>.





16. Lucioni M, Berti E, Arcaini L, et al. Primary cutaneous B-cell lymphoma other than marginal zone: clinicopathologic analysis of 161 cases: Comparison with current classification and definition of prognostic markers. *Cancer Med* 2016;5:2740-2755. Available at: <https://www.ncbi.nlm.nih.gov/pubmed/27665744>.

17. Felcht M, Klemke CD, Nicolay JP, et al. Primary cutaneous diffuse large B-cell lymphoma, NOS and leg type: Clinical, morphologic and prognostic differences. *J Dtsch Dermatol Ges* 2019;17:275-285. Available at: <https://www.ncbi.nlm.nih.gov/pubmed/30851152>.

18. Hoefnagel JJ, Vermeer MH, Jansen PM, et al. Bcl-2, Bcl-6 and CD10 expression in cutaneous B-cell lymphoma: further support for a follicle centre cell origin and differential diagnostic significance. *Br J Dermatol* 2003;149:1183-1191. Available at: <http://www.ncbi.nlm.nih.gov/pubmed/14674895>.

19. de Leval L, Harris NL, Longtine J, et al. Cutaneous b-cell lymphomas of follicular and marginal zone types: use of Bcl-6, CD10, Bcl-2, and CD21 in differential diagnosis and classification. *Am J Surg Pathol* 2001;25:732-741. Available at: <https://www.ncbi.nlm.nih.gov/pubmed/11395550>.

20. Pham-Ledard A, Cowppli-Bony A, Doussau A, et al. Diagnostic and prognostic value of BCL2 rearrangement in 53 patients with follicular lymphoma presenting as primary skin lesions. *Am J Clin Pathol* 2015;143:362-373. Available at: <https://www.ncbi.nlm.nih.gov/pubmed/25696794>.

21. Servitje O, Climent F, Colomo L, et al. Primary cutaneous vs secondary cutaneous follicular lymphomas: A comparative study focused on BCL2, CD10, and t(14;18) expression. *J Cutan Pathol* 2019;46:182-189. Available at: <https://www.ncbi.nlm.nih.gov/pubmed/30511443>.

22. Kodama K, Massone C, Chott A, et al. Primary cutaneous large B-cell lymphomas: clinicopathologic features, classification, and prognostic factors in a large series of patients. *Blood* 2005;106:2491-2497. Available at: <https://www.ncbi.nlm.nih.gov/pubmed/15947086>.

23. Hoefnagel JJ, Mulder MM, Dreef E, et al. Expression of B-cell transcription factors in primary cutaneous B-cell lymphoma. *Mod Pathol* 2006;19:1270-1276. Available at: <https://www.ncbi.nlm.nih.gov/pubmed/16778825>.

24. Espinet B, Garcia-Herrera A, Gallardo F, et al. FOXP1 molecular cytogenetics and protein expression analyses in primary cutaneous large B cell lymphoma, leg-type. *Histol Histopathol* 2011;26:213-221. Available at: <https://www.ncbi.nlm.nih.gov/pubmed/21154235>.

25. Schrader AMR, Jansen PM, Vermeer MH, et al. High Incidence and Clinical Significance of MYC Rearrangements in Primary Cutaneous Diffuse Large B-Cell Lymphoma, Leg Type. *Am J Surg Pathol* 2018;42:1488-1494. Available at: <https://www.ncbi.nlm.nih.gov/pubmed/30113335>.

26. Baldassano MF, Bailey EM, Ferry JA, et al. Cutaneous lymphoid hyperplasia and cutaneous marginal zone lymphoma: comparison of morphologic and immunophenotypic features. *Am J Surg Pathol* 1999;23:88-96. Available at: <https://www.ncbi.nlm.nih.gov/pubmed/9888708>.

27. Leinweber B, Colli C, Chott A, et al. Differential diagnosis of cutaneous infiltrates of B lymphocytes with follicular growth pattern. *Am J Dermatopathol* 2004;26:4-13. Available at: <https://www.ncbi.nlm.nih.gov/pubmed/14726817>.

28. Schafernack KT, Variakojis D, Goolsby CL, et al. Clonality assessment of cutaneous B-cell lymphoid proliferations: a comparison of flow cytometry immunophenotyping, molecular studies, and immunohistochemistry/in situ hybridization and review of the literature. *Am J Dermatopathol* 2014;36:781-795. Available at: <https://www.ncbi.nlm.nih.gov/pubmed/24335516>.

29. Murase T, Yamaguchi M, Suzuki R, et al. Intravascular large B-cell lymphoma (IVLBCL): a clinicopathologic study of 96 cases with special reference to the immunophenotypic heterogeneity of CD5. *Blood* 2007;109:478-485. Available at: <https://www.ncbi.nlm.nih.gov/pubmed/16985183>.

30. Koens L, Vermeer MH, Willemze R, Jansen PM. IgM expression on paraffin sections distinguishes primary cutaneous large B-cell lymphoma, leg type from primary cutaneous follicle center lymphoma. *Am J Surg Pathol* 2010;34:1043-1048. Available at: <https://www.ncbi.nlm.nih.gov/pubmed/20551823>.
31. Pham-Ledard A, Beylot-Barry M, Barbe C, et al. High frequency and clinical prognostic value of MYD88 L265P mutation in primary cutaneous diffuse large B-cell lymphoma, leg-type. *JAMA Dermatol* 2014;150:1173-1179. Available at: <https://www.ncbi.nlm.nih.gov/pubmed/25055137>.
32. Child FJ, Russell-Jones R, Woolford AJ, et al. Absence of the t(14;18) chromosomal translocation in primary cutaneous B-cell lymphoma. *Br J Dermatol* 2001;144:735-744. Available at: <https://www.ncbi.nlm.nih.gov/pubmed/11298531>.
33. Wehkamp U, Pott C, Unterhalt M, et al. Skin Involvement of Mantle Cell Lymphoma May Mimic Primary Cutaneous Diffuse Large B-cell Lymphoma, Leg Type. *Am J Surg Pathol* 2015;39:1093-1101. Available at: <https://www.ncbi.nlm.nih.gov/pubmed/26034867>.
34. Kim YH, Willemze R, Pimpinelli N, et al. TNM classification system for primary cutaneous lymphomas other than mycosis fungoides and Sezary syndrome: a proposal of the International Society for Cutaneous Lymphomas (ISCL) and the Cutaneous Lymphoma Task Force of the European Organization of Research and Treatment of Cancer (EORTC). *Blood* 2007;110:479-484. Available at: <https://www.ncbi.nlm.nih.gov/pubmed/17339420>.
35. Kheterpal MK, Dai J, Geller S, et al. Role of imaging in low-grade cutaneous B-cell lymphoma presenting in the skin. *J Am Acad Dermatol* 2019;81:970-976. Available at: <https://www.ncbi.nlm.nih.gov/pubmed/30703460>.
36. Vachhani P, Neppalli VT, Cancino CJ, et al. Radiological imaging and bone marrow biopsy in staging of cutaneous B-cell lymphoma. *Br J Haematol* 2019;184:674-676. Available at: <https://www.ncbi.nlm.nih.gov/pubmed/29468663>.
37. Kumar R, Xiu Y, Zhuang HM, Alavi A. 18F-fluorodeoxyglucose-positron emission tomography in evaluation of primary cutaneous lymphoma. *Br J Dermatol* 2006;155:357-363. Available at: <https://www.ncbi.nlm.nih.gov/pubmed/16882175>.
38. Senff NJ, Kluin-Nelemans HC, Willemze R. Results of bone marrow examination in 275 patients with histological features that suggest an indolent type of cutaneous B-cell lymphoma. *Br J Haematol* 2008;142:52-56. Available at: <https://www.ncbi.nlm.nih.gov/pubmed/18422781>.
39. Eich HT, Eich D, Micke O, et al. Long-term efficacy, curative potential, and prognostic factors of radiotherapy in primary cutaneous B-cell lymphoma. *Int J Radiat Oncol Biol Phys* 2003;55:899-906. Available at: <https://www.ncbi.nlm.nih.gov/pubmed/12605967>.
40. Smith BD, Glusac EJ, McNiff JM, et al. Primary cutaneous B-cell lymphoma treated with radiotherapy: a comparison of the European Organization for Research and Treatment of Cancer and the WHO classification systems. *J Clin Oncol* 2004;22:634-639. Available at: <https://www.ncbi.nlm.nih.gov/pubmed/14966086>.
41. Senff NJ, Hoefnagel JJ, Neelis KJ, et al. Results of radiotherapy in 153 primary cutaneous B-Cell lymphomas classified according to the WHO-EORTC classification. *Arch Dermatol* 2007;143:1520-1526. Available at: <https://www.ncbi.nlm.nih.gov/pubmed/18087001>.
42. Pedretti S, Urpis M, Leali C, et al. Primary cutaneous non-Hodgkin lymphoma: results of a retrospective analysis in the light of the recent ILROG guidelines. *Tumori* 2018;104:394-400. Available at: <https://www.ncbi.nlm.nih.gov/pubmed/28218382>.
43. De Felice F, Grapulin L, Pieroni A, et al. Radiation therapy in indolent primary cutaneous B cell lymphoma: a single institute experience. *Ann Hematol* 2018;97:2411-2416. Available at: <https://www.ncbi.nlm.nih.gov/pubmed/30094511>.
44. Neelis KJ, Schimmel EC, Vermeer MH, et al. Low-dose palliative radiotherapy for cutaneous B- and T-cell lymphomas. *Int J Radiat Oncol*



# 原发性皮肤淋巴瘤 NCCN Guidelines 2022 年第 2 版

Biol Phys 2009;74:154-158. Available at:

<https://www.ncbi.nlm.nih.gov/pubmed/18834672>.

45. Akhtari M, Reddy JP, Pinnix CC, et al. Primary cutaneous B-cell lymphoma (non-leg type) has excellent outcomes even after very low dose radiation as single-modality therapy. *Leuk Lymphoma* 2016;57:34-38. Available at:

<https://www.ncbi.nlm.nih.gov/pubmed/25860237>.

46. Senff NJ, Noordijk EM, Kim YH, et al. European Organization for Research and Treatment of Cancer and International Society for Cutaneous Lymphoma consensus recommendations for the management of cutaneous B-cell lymphomas. *Blood* 2008;112:1600-1609. Available at:

<https://www.ncbi.nlm.nih.gov/pubmed/18567836>.

47. Pashtan I, Mauch PM, Chen YH, et al. Radiotherapy in the management of localized primary cutaneous B-cell lymphoma. *Leuk Lymphoma* 2013;54:726-730. Available at:

<https://www.ncbi.nlm.nih.gov/pubmed/22916994>.

48. Servitje O, Muniesa C, Benavente Y, et al. Primary cutaneous marginal zone B-cell lymphoma: response to treatment and disease-free survival in a series of 137 patients. *J Am Acad Dermatol* 2013;69:357-365. Available at:

<https://www.ncbi.nlm.nih.gov/pubmed/23796549>.

49. Olszewska-Szopa M, Sobas M, Laribi K, et al. Primary cutaneous indolent B-cell lymphomas - a retrospective multicenter analysis and a review of literature. *Acta Oncol* 2021;60:1361-1368. Available at:

<https://www.ncbi.nlm.nih.gov/pubmed/34346830>.

50. Heinzerling LM, Urbanek M, Funk JO, et al. Reduction of tumor burden and stabilization of disease by systemic therapy with anti-CD20 antibody (rituximab) in patients with primary cutaneous B-cell lymphoma. *Cancer* 2000;89:1835-1844. Available at:

<https://www.ncbi.nlm.nih.gov/pubmed/11042581>.

51. Heinzerling L, Dummer R, Kempf W, et al. Intralesional therapy with anti-CD20 monoclonal antibody rituximab in primary cutaneous B-cell lymphoma. *Arch Dermatol* 2000;136:374-378. Available at:

<https://www.ncbi.nlm.nih.gov/pubmed/10724200>.

52. Gellrich S, Mucche JM, Wilks A, et al. Systemic eight-cycle anti-CD20 monoclonal antibody (rituximab) therapy in primary cutaneous B-cell lymphomas--an applicational observation. *Br J Dermatol* 2005;153:167-173. Available at:

<http://www.ncbi.nlm.nih.gov/pubmed/16029344>.

53. Morales AV, Advani R, Horwitz SM, et al. Indolent primary cutaneous B-cell lymphoma: experience using systemic rituximab. *J Am Acad Dermatol* 2008;59:953-957. Available at:

<http://www.ncbi.nlm.nih.gov/pubmed/18817999>.

54. Valencak J, Weihsengruber F, Rappersberger K, et al. Rituximab monotherapy for primary cutaneous B-cell lymphoma: response and follow-up in 16 patients. *Ann Oncol* 2009;20:326-330. Available at:

<https://www.ncbi.nlm.nih.gov/pubmed/18836086>.

55. Penate Y, Hernandez-Machin B, Perez-Mendez LI, et al. Intralesional rituximab in the treatment of indolent primary cutaneous B-cell lymphomas: an epidemiological observational multicentre study. The Spanish Working Group on Cutaneous Lymphoma. *Br J Dermatol* 2012;167:174-179. Available at:

<https://www.ncbi.nlm.nih.gov/pubmed/22356294>.

56. Vakeva L, Ranki A, Malkonen T. Intralesional Rituximab Treatment for Primary Cutaneous B-cell Lymphoma: Nine Finnish Cases. *Acta Derm Venereol* 2016;96:396-397. Available at:

<https://www.ncbi.nlm.nih.gov/pubmed/26525093>.

57. Eberle FC, Holstein J, Scheu A, et al. Intralesional anti-CD20 antibody for low-grade primary cutaneous B-cell lymphoma: Adverse reactions correlate with favorable clinical outcome. *J Dtsch Dermatol Ges* 2017;15:319-323. Available at:

<https://www.ncbi.nlm.nih.gov/pubmed/28177583>.

58. Kerl K, Prins C, Saurat JH, French LE. Intralesional and intravenous treatment of cutaneous B-cell lymphomas with the monoclonal anti-CD20 antibody rituximab: report and follow-up of eight cases. *Br J Dermatol* 2006;155:1197-1200. Available at:

<https://www.ncbi.nlm.nih.gov/pubmed/17107389>.



# 原发性皮肤淋巴瘤 NCCN Guidelines 2022 年第 2 版

59. Bekkenk MW, Vermeer MH, Geerts ML, et al. Treatment of multifocal primary cutaneous B-cell lymphoma: a clinical follow-up study of 29 patients. *J Clin Oncol* 1999;17:2471-2478. Available at: <https://www.ncbi.nlm.nih.gov/pubmed/10561311>.

60. Rijlaarsdam JU, Toonstra J, Meijer OW, et al. Treatment of primary cutaneous B-cell lymphomas of follicle center cell origin: a clinical follow-up study of 55 patients treated with radiotherapy or polychemotherapy. *J Clin Oncol* 1996;14:549-555. Available at: <https://www.ncbi.nlm.nih.gov/pubmed/8636770>.

61. Brice P, Cazals D, Mounier N, et al. Primary cutaneous large-cell lymphoma: analysis of 49 patients included in the LNH87 prospective trial of polychemotherapy for high-grade lymphomas. *Groupe d'Etude des Lymphomes de l'Adulte. Leukemia* 1998;12:213-219. Available at: <https://www.ncbi.nlm.nih.gov/pubmed/9519784>.

62. Trent JT, Romanelli P, Kerdel FA. Topical targretin and intralesional interferon alfa for cutaneous lymphoma of the scalp. *Arch Dermatol* 2002;138:1421-1423. Available at: <https://www.ncbi.nlm.nih.gov/pubmed/12437444>.

63. Bachmeyer C, Orlandini V, Aractingi S. Topical mechlorethamine and clobetasol in multifocal primary cutaneous marginal zone-B cell lymphoma. *Br J Dermatol* 2006;154:1207-1209. Available at: <https://www.ncbi.nlm.nih.gov/pubmed/16704661>.

64. Coors EA, Schuler G, Von Den Driesch P. Topical imiquimod as treatment for different kinds of cutaneous lymphoma. *Eur J Dermatol* 2006;16:391-393. Available at: <https://www.ncbi.nlm.nih.gov/pubmed/16935796>.

65. Stavarakoglou A, Brown VL, Coutts I. Successful treatment of primary cutaneous follicle centre lymphoma with topical 5% imiquimod. *Br J Dermatol* 2007;157:620-622. Available at: <https://www.ncbi.nlm.nih.gov/pubmed/17553050>.

66. Perry A, Vincent BJ, Parker SR. Intralesional corticosteroid therapy for primary cutaneous B-cell lymphoma. *Br J Dermatol* 2010;163:223-225. Available at: <https://www.ncbi.nlm.nih.gov/pubmed/20394622>.

67. Kollipara R, Hans A, Hall J, Lisle A. A case report of primary cutaneous marginal zone lymphoma treated with intralesional steroids. *Dermatol Online J* 2015;21:13030/qt9s15929m. Available at: <https://www.ncbi.nlm.nih.gov/pubmed/26437162>.

68. Haverkos B, Tyler K, Gru AA, et al. Primary Cutaneous B-Cell Lymphoma: Management and Patterns of Recurrence at the Multimodality Cutaneous Lymphoma Clinic of The Ohio State University. *Oncologist* 2015;20:1161-1166. Available at: <https://www.ncbi.nlm.nih.gov/pubmed/26306900>.

69. Specht L, Dabaja B, Illidge T, et al. Modern radiation therapy for primary cutaneous lymphomas: field and dose guidelines from the International Lymphoma Radiation Oncology Group. *Int J Radiat Oncol Biol Phys* 2015;92:32-39. Available at: <https://www.ncbi.nlm.nih.gov/pubmed/25863751>.

70. Grange F, Beylot-Barry M, Courville P, et al. Primary cutaneous diffuse large B-cell lymphoma, leg type: clinicopathologic features and prognostic analysis in 60 cases. *Arch Dermatol* 2007;143:1144-1150. Available at: <https://www.ncbi.nlm.nih.gov/pubmed/17875875>.

71. Posada Garcia C, Florez A, Pardavila R, et al. Primary cutaneous large B-cell lymphoma, leg type, successfully treated with rituximab plus chemotherapy. *Eur J Dermatol* 2009;19:394-395. Available at: <https://www.ncbi.nlm.nih.gov/pubmed/19467966>.

72. Grange F, Maubec E, Bagot M, et al. Treatment of cutaneous B-cell lymphoma, leg type, with age-adapted combinations of chemotherapies and rituximab. *Arch Dermatol* 2009;145:329-330. Available at: <https://www.ncbi.nlm.nih.gov/pubmed/19289772>.

73. Grange F, Joly P, Barbe C, et al. Improvement of survival in patients with primary cutaneous diffuse large B-cell lymphoma, leg type, in France.



JAMA Dermatol 2014;150:535-541. Available at:  
<https://www.ncbi.nlm.nih.gov/pubmed/24647650>.

74. Kim MJ, Hong ME, Maeng CH, et al. Clinical features and treatment outcomes of primary cutaneous B-cell lymphoma: a single-center analysis in South Korea. Int J Hematol 2015;101:273-278. Available at:  
<https://www.ncbi.nlm.nih.gov/pubmed/25552248>.

75. Kraft RM, Ansell SM, Villasboas JC, et al. Outcomes in primary cutaneous diffuse large B-cell lymphoma, leg type. Hematol Oncol 2021;39:658-663. Available at:  
<https://www.ncbi.nlm.nih.gov/pubmed/34453851>.

### 蕈样肉芽肿和 Sézary 综合征

#### 概述

皮肤 T 细胞淋巴瘤 (CTCL) 是一组原发于皮肤、有时会进展侵及淋巴结、血液和内脏器官的 T 细胞非霍奇金淋巴瘤 (NHL)。<sup>1-3</sup> 蕈样肉芽肿 (MF) 是最常见的亚型，通常与惰性临床过程有关，病变呈间歇性、稳定性或缓慢进展。<sup>4</sup> 晚期病变可出现皮外受累（淋巴结、血液或较少见的其他器官）或大细胞转化 (LCT)。Sézary 综合征 (SS) 是一种罕见的红皮病性白血病变异型，特征是明显的血液受累、红皮病，且常见淋巴结肿大。<sup>4-6</sup> MF 是由皮肤驻留效应记忆 T 细胞的恶性转化引起的，而 SS 则被认为是由胸腺记忆 T 细胞产生的，这支持了 SS 是不同于 MF 的过程的观点。<sup>5</sup> 也存在这两种疾病重叠的病例。

在世界卫生组织-欧洲癌症研究与治疗组织 (WHO-EORTC) 分类中，认为滤泡性 MF (FMF)、肉芽肿性皮肤松弛和 pagetoid 网状细胞增多症是 MF 的不同临床病理变体。<sup>2</sup> FMF 和 LCT 是可发生在任何阶段的组织学特征，但 LCT 的发生率在晚期病变患者中较高。<sup>7-9</sup> 需要专家进行皮肤病理和/或血液病理检查才能确诊。对于该病较少见的变异类型尤其如此，很难与其他淋巴细胞增殖性疾病区分开。基因组研究表明，MF 内具有进一步的生物多样性。<sup>4,10</sup>

由于该病的罕见性和多样性，以及需要采取个体化的治疗方法，NCCN Guidelines 专家组建议，诊断为 MF 和 SS 的患者应在具有管理该疾病的专业知识的专业中心接受治疗。<sup>11</sup>

#### 文献检索标准和指南更新方法

在更新本版原发性皮肤淋巴瘤 NCCN 肿瘤学临床实践指南 (NCCN Guidelines®) 之前，对 PubMed 数据库进行了电子搜索，以获取自上一次指南更新以来发表的 MF 和 SS 方面的关键文献，搜索使用了以下术语：皮肤 T 细胞淋巴瘤、蕈样肉芽肿和 Sézary 综合征。之所以选择 PubMed

数据库，是因为它一直都是应用最广泛的医学文献资源，也是索引同行评审的生物医学文献。<sup>12</sup>

通过选择以英文发表的人体研究缩小检索结果范围。结果被限制为以下文章类型：临床试验，II 期；临床试验，III 期；临床试验，IV 期；指南；随机对照试验；荟萃分析；系统性回顾；以及验证研究。

视作与本指南相关的核心 PubMed 文献的数据被纳入本版本的“讨论”章节。对于缺乏高水平证据的内容，其推荐基于专家组对低水平证据和专家意见的审核。

NCCN Guidelines 编写和更新的全部详情请浏览 [www.NCCN.org](http://www.NCCN.org)。

#### 分期

MFSS-3 和 MFSS-4 概述了国际皮肤淋巴瘤协会 (ISCL) 和 EORTC<sup>13</sup> 制定的 T（皮肤）、N（淋巴结）、M（内脏）和 B（血液受累）分类以及临床分期。

根据受累病变占体表面积 (BSA) 的百分数来评价皮肤受累的程度，患者的手掌（不包括手指）相当于 0.5% BSA，包括五指的手掌接近 1% BSA。<sup>13</sup> 在修订后的分期系统中，将 T1 病变（局限性皮肤受累）定义为斑片、丘疹和/或斑块覆盖 <10% BSA。T2（仅皮肤病变）定义为斑片、丘疹和/或斑块覆盖 ≥10% BSA。斑片诊断记为 T1a 或 T2a，斑块诊断记为 T1b 或 T2b。T3（肿瘤期病变）定义为存在一个或多个肿瘤（直径 ≥1 cm 的结节状）。T4（红皮病性病变）定义为覆盖 ≥80% BSA 的融合性红皮病。然而，这个 80% 的标准是主观的，红皮病性 MF 或 SS 患者的 BSA 可能会有波动。因此，还应评估红皮病性 MF 或 SS 患者的其他特征，包括角化病、睑外翻或腿部水肿。

仅对临床上异常淋巴结（最长直径  $>1.5$  cm）进行活检来评价分期。淋巴结肿大可能是临床反应性或皮肤病性；因此，不会对所有肿大的淋巴结进行采样。“Nx”标记可用于表示未得到组织学评估的异常淋巴结。“Mx”标记可用来表示未得到组织学评估的异常内脏病变部位。除皮肤、淋巴结或血液外，其他内脏器官（如脾、肝）的受累应该经过影像学检查证实。

血液受累分为 3 种：根据血液中免疫表型异常 T 细胞的数量，分为 B0、B1 和 B2（MFSS-3）。采用流式细胞术和通过 T 细胞受体 (TCR) 基因重排分析确定皮肤中克隆相关的瘤性 T 细胞的存在情况，可以最好地描述 B1 或 B2 的特征。诊断 SS 需要 B2 级的血液受累。<sup>13</sup>

### 预后

出现年龄、总体分期、皮肤受累的程度和类型（T 分期）、皮肤以外病变的存在情况、外周血受累程度（由流式细胞术测量的 Sézary 细胞计数定义）、乳酸脱氢酶 (LDH) 升高和 LCT 的存在情况已被确定为 MF 患者疾病进展和/或生存最重要的因素。<sup>14-20</sup> 一项含有 525 名 MF 或 SS 患者的回顾性队列研究显示，患者年龄、T 分期以及是否出现皮肤以外病变仍然具有独立预后价值（基于多变量分析）。<sup>15</sup> 疾病进展、发生皮肤以外病变或 MF 致死的风险与初始 T 分期有关。与泛发性斑块型或肿瘤型皮肤病变或红皮病性皮肤受累的患者相比，局限性斑片或斑块病变预后较好，而皮肤外病变预后不良。<sup>17,18</sup>

皮肤淋巴瘤国际联盟 (CLIC) 对 1275 名晚期 MF 和 SS 患者进行了预后指标与总体生存 (OS) 的相关性评估研究将 IV 期病变、年龄 60 岁、LCT 和 LDH 程度确定为独立的预后指标，可以在预后模型中一同使用以确定生存结局有显著差异的 3 个风险组。<sup>20</sup> 低风险组、中风险组和高风险组的 5 年生存率分别为 68%、44% 和 28%。CLIC 正在进行一项前瞻性国际研究（前瞻性皮肤淋巴瘤国际联盟 [PROCLIP] 国际研究），以确定新的预后指

标并验证改进的预后指数模型，从而优化 MF 或 SS 患者的风险分级管理。<sup>21-23</sup>

### 诊断

对可疑皮肤病变部位进行活检以及对活检标本进行免疫组化 (IHC) 检查是确诊所必需的。建议对肿大的淋巴结（即直径  $>1.5$  cm 的可触及淋巴结和/或坚实、不规则、成簇或固定淋巴结）或皮外部位进行活检。建议切除活检或切取活检，而不是空芯针活检。仅凭细针穿刺 (FNA) 不足以做出初始诊断。病变分期不需行骨髓活检，但骨髓活检可能对存在无法解释的血液学异常的患者有用。<sup>13</sup>

MF 和 SS 的通常特征性免疫表型如下：CD2+、CD3+、CD5+、CD4+、CD8-、CCR4+、TCR- $\beta$  +、CD45RO+；并且其缺少特定的 T 细胞标记物、CD7 和 CD26。<sup>24</sup> 然而，有一些 MF 亚型是 CD8+（特别是色素减退变异型）或 CD4/CD8 双重阴性（LCT 患者），尽管很罕见。T 细胞还可表达皮肤淋巴细胞相关抗原 (CLA) 和 TH2 细胞因子。且与 TH1 和 IL-12 细胞因子减少有关。皮肤活检的 IHC 抗原谱应包括 CD2、CD3、CD4、CD5、CD7、CD8、CD20 和 CD30。其他免疫组化标志物，例如 CD25、CD56、TIA1、颗粒酶 B、TCR  $\beta$  和 TCR  $\delta$ ，在特定的情况下可能有用。

原发性皮肤滤泡辅助性 T 细胞 (TFH) 淋巴瘤是最近描述的外周 T 细胞淋巴瘤 (PTCL) 的变体，未另行说明。这种变异通常表现为突然发生的多发性斑块和结节，特征表现为表达 TFH 标志物，例如 CXCL13、ICOS 和程序性死亡因子-1 (PD-1)。<sup>25,26</sup> 这些标志物的鉴定以及其他临床和组织病理学特征将有助于区分 MFSS 和 TFH 来源的 CTCL。<sup>27,28</sup>

检测克隆性 TCR 基因重排的分子分析有助于支持对 MF 和 SS 的诊断，也有助于区分 MF 和炎症性皮肤病，特别是当相同的克隆出现在一个以上皮肤部位时。<sup>29,30</sup> 然而，不应将显示克隆性 TCR 基因重排的结果解释为恶性肿瘤的唯一和决定性的检测结果，因为克隆性 TCR 重排有时可以在非恶性

疾病中发现，或者可能不会在所有 MF 和 SS 病例中出现。通过高通量测序（或下一代测序）进行的 TCR 重排分析是灵敏度和特异性更高的检测克隆性方法，可以通过 TCR 的基因序列识别克隆。<sup>31,32</sup> 在皮肤、血液和/或淋巴结中出现相同的克隆可能有助于诊断 MF 和 SS 并区分 MF 和 SS 与良性炎症性皮肤病。

通过流式细胞术这一最佳方式评估外周血受累情况对分期很重要，对区分外周血受累的 CTCL 与其他形式的白血病性 T 细胞淋巴瘤（如 T 细胞幼淋巴细胞白血病、淋巴细胞变异型嗜酸细胞增多综合征、成人 T 细胞白血病/淋巴瘤 [ATLL]）也很有用。流式细胞术可以评估和定量具有异常免疫表型（CD4+/CD26- 或 CD4+/CD7- 或其他异常表达表型）的 CD4+ 细胞扩增群体。<sup>33</sup> 通过 HTLV-1 血清学或其他方法评估的人类 T 细胞白血病病毒 (HTLV)-1 状态可能有助于排除高危人群 ATLL（通常为 HTLV-1 阳性）的诊断。

### 检查

诊断 MF 或 SS 患者的初始检查包括病史及完整的皮肤检查（评估病变的范围 [即 BSA 的百分数] 和皮损类型 [例如斑片/斑块、肿瘤、红皮病]）、外周淋巴结的触诊以及器官肿大情况的触诊。<sup>13</sup>

实验室检查应包括全血细胞计数 (CBC)、Sézary 流式细胞术研究（T1 病变可选）、血生化全项和 LDH 水平评估。若怀疑血液受累，则建议检测外周血淋巴细胞克隆性 TCR 基因重排。

对于 T3 或 T4 病变患者，推荐进行胸部、腹部和骨盆的造影剂增强型 CT 扫描或全身 PET/CT 扫描；而对于 T2a（BSA 为 10% 或以上的斑片型病变）、T2b（泛发性斑块型皮肤病变）、FMF 或 LCT、可触及的淋巴结肿大或实验室检查异常的患者，也应考虑进行上述扫描。在 PROCLIPI 国际研究中入组的 375 例 T1/T2 期 MF 患者的分析中，斑块的存在与早期 MF 患者中放射学增大或受累淋巴结的识别显著增加有关。<sup>22</sup>

在某些情况下，颈部 CT 检查可能有用。已发现联合 PET/CT 检测淋巴结受累的敏感性高于单纯的 CT 扫描，并可帮助直接活检。<sup>34</sup> 对于 CT 可能无法充分显像的结外病变患者，PET 扫描也可能是首选。对于孕妇而言，许多皮肤定向治疗或全身性治疗为禁用或其安全性不明。因此，建议针对育龄期女性进行妊娠试验。

### 治疗注意事项

虽然 MF 和 SS 是可以治疗的，但常规的全身性治疗无法将其治愈，且疾病的症状对生活质量有很大影响。MF 患者，尤其是早期病变患者，可以有非常好的预后，可以带病生存几十年。<sup>17,18</sup>

在任何给定时间针对任何患者的最佳治疗方案，都应根据治疗的总体目标（改善疾病负担和生活质量，获得足够疗效以减少/控制症状，并最大限度地降低进展的风险）、给药途径和毒性特征使其个体化。有关治疗的累积毒性、治疗对生活质量的影响以及控制症状的维持疗法的讨论是 MF 和 SS 患者管理的关键部分。大多数治疗选择并不能带来持久缓解，通常以持续或维持的方式给予治疗，以达到控制疾病的目的，同时尽可能减少对生活质量的影响。

对于临床获益的患者和/或疾病对主要治疗有反应的患者，应考虑维持或减量方案以优化缓解持续时间。疾病对全身性治疗方案没有足够缓解的患者，一般先采用推荐用于主要治疗的替代方案进行治疗，之后再转入难治性疾病的治疗。支持采用的治疗原则为先行毒性较低的治疗方案进行初始治疗，然后再转向具有较高累积毒性和/或免疫抑制风险的治疗选择。停止治疗后疾病复发（同期）通常对先前方案再治疗有反应。

### 根据临床和病理特征选择治疗方法

对于早期病变和局限性皮肤受累患者（IA 期或 IB - IIA 期），建议采用皮肤定向治疗（局部疗法、光疗、放射治疗 [RT] 或全身皮肤电子线照射 [TSEBT]），其可控制疾病而无重大累积毒性。IA 期 MF 最常采用皮肤定向



疗法（单独或联合其他皮肤定向疗法）进行治疗。虽然 IB-IIA 期斑片/斑块病变可主要通过皮肤定向疗法得到有效治疗，但对于皮肤疾病负担较重、具有病理特征（例如 LCT 或 FMF）、主要为斑块病变和/或对皮肤定向治疗反应不足的 IB-IIA 期病变，可以考虑进行全身性治疗。

建议对晚期病变（≥ IIB 期）采用全身性治疗。然而，对于单发或少发 T3 病灶的 IIB 期患者，可采用外照射放疗 (EBRT) 进行治疗，并进一步延缓全身性治疗。TSEBT 可用于 IB-IIIB 期患者，预期反应良好。在 PROCLIFI 研究中，全身治疗的使用与较高的临床分期、斑块的存在和 FMF 显著相关。<sup>23</sup> 在多变量分析中，斑块和 FMF 的存在与全身治疗的使用显著相关，即使在具有这些疾病特征的患者中，皮肤定向治疗也优于全身治疗。一线皮肤靶向治疗的总缓解率 (ORR) 为 73%，而全身治疗为 57%。

全身性治疗可以而且经常与皮肤定向治疗相结合，以最大限度地提高皮肤区室的临床反应，同时还能提供附加疗效，而不产生累积毒性。那些由于患有晚期疾病或皮肤定向治疗对疾病的控制不充分而需要进行全身性治疗的患者，有许多选择；然而，鉴于这种疾病的罕见性，如“全身性治疗”一节所述，随机研究中只评估了其中几种。因此，在适当和可行的情况下，应考虑进行临床试验。

下文讨论了评价各种治疗策略（皮肤定向治疗、全身性治疗和综合治疗）的临床试验数据。

### 皮肤定向治疗

局限性病变患者适用皮质类固醇、二氯甲基二乙胺（氮芥）、局部用类视黄醇或局部用咪喹莫特或放疗等局部治疗。光疗和 TSEBT 适用于泛发性皮肤受累患者。局部用类视黄醇不推荐用于广泛皮肤受累的患者，因为这些疗法可产生明显刺激。

### 局部皮质类固醇类药物

局部用皮质类固醇对早期 MF 是有效的，特别是对于斑片期 MF 的治疗，T1 和 T2 期病变患者的累及 BSA 有可测量的改善，且 ORR 较高，分别为 94%（63% 完全缓解 [CR]；13% 部分缓解 [PR]）和 82%（25% CR；57% PR）。<sup>35-37</sup>

局部类固醇的最佳使用通常取决于病变类型和疾病部位。这最好是在咨询有使用局部类固醇经验的皮肤科医生或内科医生后进行。一般来说，在身体的擦烂部位或其他部位（例如面部），强效类固醇的耐受性可能较差。长期使用局部用皮质类固醇可导致皮肤萎缩或紫纹形成，随着药效的增强，上述皮肤改变的风险也增高。而且，在大面积皮肤表面使用大剂量皮质类固醇可能引起全身性吸收。

### 局部二氯甲基二乙胺（氮芥）

局部用二氯甲基二乙胺用于治疗 MF 已有几十年，其 ORR 为 83%（50% CR）。T1 期病变患者与 T2 期疾病患者相比，ORR 较高（93% 对 72%），CR 率较高（65% 对 34%），中位 OS 较长（21 个月对 15 个月），5 年 OS 率较高（97% 对 72%）。<sup>38</sup> 水制剂和软膏制剂疗效相似，尽管软膏制剂与降低过敏反应有关。

根据一项多中心随机 II 期试验的结果，美国食品药品监督管理局 (FDA) 于 2013 年批准了二氯甲基二乙胺的局部用凝胶制剂，该试验表明，在入组研究 2 年内未接受过局部用二氯甲基二乙胺治疗且之前未接受过局部用二氯甲基二乙胺治疗的患者（n = 260）中，局部用凝胶制剂与复方软膏制剂相比，治疗 IA 或 IIA 期 MF 具有非劣效性。<sup>39</sup> 根据指数病变严重程度综合评估，局部用凝胶制剂的缓解率为 59%，而软膏制剂的缓解率为 48%。未见治疗相关严重不良反应的报告，无全身性吸收情况发生。

使用局部用二氯甲基二乙胺凝胶制剂可能会并发皮炎，用于面部和身体的擦烂部位时会导致皮肤刺激。从少于每日用药量开始用药，并根据耐受性缓慢

增加用药频率，可能会提高耐受性。局部用二氯甲基二乙胺禁止用于生殖器皮肤。

### 局部用类视黄醇

贝沙罗汀凝胶是唯一经 FDA 批准用于 MF 和 SS 治疗的合成类局部用类视黄醇。一项包括 67 例伴早期 MF 患者的 I-II 期试验中，ORR 为 63%

（21% CR）；预期中位缓解持续时间为 99 周。<sup>40</sup>既往未经过治疗的患者缓解率高于既往接受过局部治疗的患者（75% 对 67%）。一项包括 50 例伴早期难治性 MF 患者的 III 期多中心研究中，ORR 为 44%（8% CR）。<sup>41</sup>

通过对小系列早期斑片或斑块 MF 病变（经治疗稳定或难治）患者进行临床和组织学评估，将他扎罗汀 0.1% 局部用凝胶/霜剂报道为一种耐受性良好的有效辅助治疗。<sup>42,43</sup>

### 局部咪喹莫特治疗

研究也证明咪喹莫特对其他治疗效果不佳的少数早期 MF 患者有效。<sup>44-47</sup>

对于难以治疗的有较少斑片/斑块/小肿瘤的部位，或前臂、头皮和面部等晒伤性皮肤，可以考虑使用局部咪喹莫特治疗（通常咨询在安全性和使用方面有经验的皮肤科医生或内科医生）。

### 局部用卡莫司汀

局部用卡莫司汀是治疗斑片/斑块型早期 MF 的有效治疗方法，T1 和 T2 病变患者在 36 个月时的高缓解率分别为 92% 和 64%。<sup>48,49</sup>局部用卡莫司汀包含在 2B 类推荐中。

### 放射疗法

MF 对于放射非常敏感，单病灶或 IA 期的 MF 患者可以采用单纯局部放疗（不加辅助治疗）得到有效治疗，ORR 为 97% 至 100%。<sup>50,51</sup>最近的研究表明，在 MF 患者中，低剂量的受累野放疗 (IFRT) 也能获得高缓解率而无任何毒性。<sup>51-53</sup>在一项包括 31 例 MF 患者的研究中，低剂量放疗（2 次 4

Gy）的 CR 率仅为 30%，而增加剂量至 2 次 8 Gy 后 CR 率达到 92%。<sup>52</sup>对低剂量放疗失败的患者采用 8 次 20 Gy 重新治疗。在接受单次 8 Gy 治疗的 58 例患者中，中位随访 41 个月后，单个病灶的 CR 率为 94%。<sup>53</sup>

单个斑块和肿瘤病灶的最佳治疗方法是 EBRT（8-12 Gy，单次可给予 8 Gy；24-30 Gy 推荐用于反应持续时间更持久或单病灶时）。<sup>51,53</sup>

### 全身皮肤电子线照射

已证明，TSEBT（常规剂量 [30-36 Gy] 或低剂量 [ $<30$  Gy]）单独或与辅助治疗相结合，对于治疗早期 MF 有效。<sup>54-57</sup>T2 病变患者与 T3 病变患者相比，常规剂量大于或等于 30 Gy 下的 TSEBT 具有更好的非显著性临床获益趋势，且预后更好。<sup>56,57</sup>在一项回顾性研究中，对 102 例 T2 至 T4 病变患者（不包括皮肤外病变患者）进行了低剂量 TSEBT 评估，10 Gy 至小于 20 Gy 和 20 Gy 至小于 30 Gy 剂量 TSEBT 的 ORR 分别为 98% 和 97%，与标准剂量 TSEBT ( $\geq 30$  Gy) 达到的 ORR 相当。<sup>55</sup>不同剂量组的 OS 和无进展生存 (PFS) 率之间不存在显著性差异，并与标准剂量 TSEBT ( $\geq 30$  Gy) 的结果相当。

最近的研究表明，较低剂量的 TSEBT（10-12 Gy，进行 2-3 周）足够有效，且可能短期并发症更少，能够更好地治疗进展性疾病 (PD) 或皮肤病复发。<sup>58-63</sup> 项 II 期临床试验对 33 例 MF 患者的低剂量 TSEBT（12 Gy；3 周内 1 Gy/次）进行了评估，汇总分析报告 ORR 为 88%（包括 9 例 CR）。<sup>59</sup>中位至缓解时间和临床受益中位时间分别为 8 周和 71 周。在 103 例接受低剂量 TSEBT 治疗的 MF 患者队列中（8 次 12 Gy，持续 2 周；大多数患者为 IB 或 IIB 期病变），中位随访 21 个月后，ORR 为 87%（18% CR，69% PR），中位 PFS 为 13 个月。<sup>62</sup>IB 期病变患者的中位 PFS 显著更长（27 个月），而 IIB 期或 III 期病变患者的中位 PFS 分别为 11 个月和 10 个月。与常规剂量 TSEBT (30 Gy) 相比，低剂量 TSEBT（6-7 次 12

Gy) 预后良好, 并能显著减少 2 级急性毒性。<sup>61,64,65</sup> 需要进一步研究以确认这些发现以及低剂量 TSEBT 在联合治疗方案中的使用。

TSEBT 的推荐剂量范围为 12-36 Gy (一般为每周 4-6 Gy)。总剂量越低, 短期并发症越少, 能够更好地治疗复发疾病。对于皮肤病负担较重的 IB-IIA 期患者, 在 TSEBT 之后, 采用干扰素 (IFN) 或贝沙罗汀等全身性治疗以维持缓解是一种通行的做法。对于接受 TSEBT 的 IIB 期 (肿瘤期) 疾病患者, 可以考虑全身性辅助治疗来提高缓解率和 PFS。<sup>66,67</sup>

红皮病性病变患者可能不能耐受 TSEBT, 应用时应谨慎。对于这些患者, 可采用较低剂量和较多分次进行 TSEBT。红皮病性病变患者发生继发性感染的风险加大, 因此应当考虑使用抗生素治疗。

### 光疗

紫外线 B (UVB 包括窄带 UVB)<sup>68-72</sup> 和补骨脂素加紫外线 A1 (PUVA/UVA-1)<sup>73-76</sup> 是早期 MF 患者的有效治疗方案。窄带 UVB 是最常见的光疗方法, 对皮肤的伤害比 PUVA/UVA-1 小。虽然一些回顾性研究报道称, PUVA 可获得更好的缓解并改善无病生存期 (DFS),<sup>77-79</sup> 但也有报道称, UVB 和 PUVA 治疗早期 MF 的效果一样。<sup>80,81</sup> 但是, 尚未在随机临床试验中对这些方式进行比较。

对于早期斑片期或薄斑块病变患者, 开始使用窄带 UVB 可能比 PUVA 更有利, 因为窄带 UVB 比宽带 UVB 和 PUVA 对皮肤的毒性更小。<sup>82</sup> 应当指出的是, UV 辐射的累积剂量可能使 UV 辐射相关的皮肤恶性肿瘤发生的风险增高。<sup>83-85</sup> 因此, 对于有鳞状细胞癌、基底细胞癌或黑色素瘤病史的患者, 应考虑光疗的风险和获益。光疗与伏立诺他或罗米地辛联合使用的安全性数据有限。

### 全身性治疗

全身性治疗方案的选择取决于临床 (例如斑片/斑块的范围; 皮肤、淋巴结和血液中的疾病负担情况; 既往治疗; 以及合并症) 和病理特征 (例如 LCT 或 FMF) 以及 IHC 数据 (例如 CD30 阳性)。一般而言, 全身性治疗方案可以耐受更长的治疗时间, 具有更低的累积毒性、更少的免疫抑制和/或更高的疗效, 适用于较早的治疗线。通常以持续或维持方式给予副作用较低、无累积毒性的方案, 以改善和维持疾病控制、提高生活质量。对于需要化疗的患者, 单药化疗优于联合化疗, 因为多药方案的毒性较高, 而限时联合化疗的缓解时间较短。

Brentuximab vedotin、贝沙罗汀、组蛋白去乙酰化酶 (HDAC) 抑制剂 (伏立诺他和罗米地辛)、甲氨蝶呤、普拉曲沙、mogamulizumab、阿仑单抗和派姆单抗是晚期 MF 和 SS 患者的有效全身性治疗选择。贝沙罗汀、brentuximab vedotin、mogamulizumab、伏立诺他和罗米地辛已获 FDA 批准用于治疗 MF 和 SS。III 期随机试验 (分别为 ALCANZA 和 MAVORIC) 已经证明了 brentuximab vedotin 和 mogamulizumab 与标准治疗相比的疗效。<sup>86,87</sup> 仅在 II 期研究中评估了贝沙罗汀、<sup>88,89</sup> 伏立诺他、<sup>90-92</sup> 罗米地辛<sup>93-95</sup> 和其他全身性治疗 (如普拉曲沙、<sup>96-98</sup> 阿仑单抗<sup>99-104</sup> 和派姆单抗<sup>105</sup>)。IFN (α 和 γ) 和甲氨蝶呤也能带来临床获益, 但在 MF 和 SS 的现代分期时代, 尚未进行 II 期研究。<sup>106-108</sup>

体外光分离置换法 (ECP) 是一种免疫调节疗法, 通过白细胞去除术除去患者的白细胞, 在体外用 8-甲氧基补骨脂素和 UVA 进行处理, 然后输回患者体内。<sup>109-111</sup> ECP 可能更适合作为有一定程度血液受累 (B1 或 B2) 患者的全身性治疗。

吉西他滨<sup>112-115</sup> 和聚乙二醇化脂质体多柔比星<sup>116-118</sup> 对晚期 MF 和 SS 患者也具有可观疗效。用于治疗全身性 PTCL 的多药化疗方案具有疗效, 但在早期治疗线中使用时, 毒性较大, 死亡风险可能较高。<sup>119,120</sup> 因此, 多药化

疗方案一般仅保留用于多种既往治疗效果不佳的疾病或淋巴结肿大或实体器官疾病，和/或作为异基因造血干细胞移植 (HCT) 的桥梁。

下文讨论支持在 MF 和 SS 患者中使用这些药物的数据。[表 1](#) 还总结了全身性治疗药物的数据，特别是那些在更大的前瞻性 II 期和 III 期研究中的数据。

### 全身类视黄醇

贝沙罗汀是一种口服类视黄醇，可以长期控制疾病，而无累积毒性，皮肤负担较重的斑块病变患者通常可以考虑使用。<sup>88,89</sup> 在 II-III 期研究中，口服贝沙罗汀 ( $\geq 300$  mg/m<sup>2</sup>) 耐受性良好，导致早期和晚期疾病患者的 ORR 为 45% 至 67%。<sup>88,89</sup> 鉴于良好的耐受性且无显著累积毒性，我们考虑将贝沙罗汀用于接受皮肤定向治疗对疾病控制不充分的早期 MF 患者。贝沙罗汀还可与光疗或 ECP 联合用于对单药治疗反应不充分的早期疾病和晚期疾病患者。<sup>121-124</sup> 需要注意的是，贝沙罗汀与高甘油三酯血症和中枢性甲状腺功能减退有关，需要实验室监测甘油三酯、游离甲状腺素 (T4)，通常需要进行额外管理。

视黄酸受体 (RAR) 激动剂，例如全反式维甲酸 (ATRA)、阿维 A 和异维甲酸 (13-顺式维甲酸) 也已证明可有效治疗早期 MF。<sup>125-128</sup> 在一项回顾性比较研究中，与贝沙罗汀相比，ATRA 在治疗复发性 MF 和 SS 患者时，会产生和中等单药疗效相似的结局。<sup>125</sup> 在 35 例早期 MF 患者的小型队列中，阿维 A 和异维甲酸的 ORR 分别为 64% 和 80% (尽管 CR 率很低，分别为 4% 和 8%)。<sup>127</sup>

### Brentuximab Vedotin

在 ALCANZA 试验中，抗 CD30 抗体偶联药物 brentuximab vedotin 对既往接受过治疗的 MF ( $\geq$  IB 期) 患者比甲氨蝶呤或贝沙罗汀更有效。<sup>86</sup> 最终分析证实，在 CD30 阳性 MF 患者中，与甲氨蝶呤或贝沙罗汀相比，brentuximab vedotin 显著改善了 ORR，持续至少 4 个月 (ORR4: 55% 对

13%)、中位 PFS (17 个月对 4 个月) 和患者报告的症状负担。<sup>129</sup> 44 例患者 (69%) 中最常见的不良事件为周围神经病变。在中位数为 46 个月的随访中，86% (38/44) 的患者完全缓解或改善至 1 级和 2 级。

在 ALCANZA 试验中，CD30 阳性定义为至少 1 个皮肤样本中的 CD30 表达  $\geq 10\%$  总淋巴细胞 (43% 的患者至少有 1 个样本的 CD30  $< 10\%$ )。<sup>86</sup> 探索性分析结果表明，无论 LCT 状态如何，在 CD30 表达  $\geq 10\%$  的患者中，brentuximab vedotin 均导致更高的 ORR4 和 PFS 改善。<sup>130</sup> 在所有 CD30 表达水平上，brentuximab vedotin 的 ORR4 (CD30<sub>min</sub> 表达  $< 10\%$  时为 41% 对 10%；CD30<sub>min</sub> 表达  $\geq 10\%$  时为 57% 对 10%) 和中位 PFS (CD30<sub>min</sub> 表达  $< 10\%$  时为 17 个月对 2 个月；CD30<sub>min</sub> 表达  $\geq 10\%$  时为 16 个月对 4 个月) 明显高于伏立诺他。

在其他 II 期研究中，在所有 CD30 表达水平 (包括可忽略的 CD30 表达水平) 和血液 Sézary 细胞计数高的患者中，都观察到了 brentuximab vedotin 的临床疗效。<sup>131,132</sup> CD30 表达小于 5% 的病灶全面缓解的几率低于 CD30 表达大于或等于 5% 的病灶 ( $P < 0.005$ )，但 CD30 阳性大于或等于 1% 的病灶仍观察到有缓解。<sup>131,132</sup> 尽管在 CD30 表达水平非常低或不表达 CD30 表达的患者中观察到缓解，但在这些情况下，缓解的可能性和/或深度可能较低，需要进一步研究以确定这种情况下 brentuximab 的疗效。对于 CD30 为阳性的 MF 患者来说，brentuximab vedotin 是比甲氨蝶呤或贝沙罗汀更有效的治疗选择，但风险更高，尤其是周围神经病变的累积风险。<sup>133</sup>

ALCANZA 试验排除了 SS 患者，brentuximab vedotin 在难治性疾病或 CD30 皮肤低表达的 SS 患者中的疗效仅在 13 名患者的小病例系列中得到证实。<sup>134</sup>

### Mogamulizumab

在 MAVORIC 试验中，mogamulizumab 是一种人源化抗 CCR4 单克隆抗体，对既往接受过治疗的 MF ( $\geq$  IB 期) 和 SS 患者比伏立诺他更有效。

与伏立诺他相比，Mogamulizumab 显著提高了 ORR（28% 对 5%）和中位 PFS（8 个月对 3 个月），SS 患者的 ORR 高于 MF 患者（37% 对 21%）。<sup>87</sup> 这项试验排除了 LCT 患者。在事后分析中，既往治疗次数并不影响给予 mogamulizumab 观察到的 ORR、PFS 和缓解持续时间。<sup>135</sup> 在随机分配至伏立诺他的 186 例患者中，136 例患者（109 例患者出现疾病进展，27 例患者难以耐受毒性）交叉接受了 mogamulizumab。133 例伏立诺他治疗后转为 mogamulizumab 并随后接受 mogamulizumab 治疗的患者 ORR 为 31%。与 mogamulizumab 相关的最常见不良事件大多为 1-2 级且易于控制（输液相关反应 [37%]、皮疹 [25%] 和腹泻 [14%]）。Mogamulizumab 组最常见的 3 级不良事件为发热（4%）和蜂窝织炎（3%）。症状负担和功能损害最大的患者在生活质量方面从 mogamulizumab 中获益最大。<sup>136</sup>

在 III 期或 IV 期疾病患者中，以及在 B1 和 B2 血液受累的患者中，mogamulizumab 的临床益处更高。在按临床分期进行的事后亚组分析中，对于 III 期或 IV 期疾病患者，mogamulizumab 的 ORR 分别为 23% 和 36%，而 IB/IIA 期或 IIB 期患者的 ORR 分别为 19% 和 16%。在所有病变区室，mogamulizumab 的 ORR 均高于伏立诺他。对于皮肤、血液受累和淋巴结，mogamulizumab 的特定区室 ORR 分别为 42%、68% 和 17%。伏立诺他的相应 ORR 分别为 16%、19% 和 4%。然而，该试验不足以在规定的随访期内检测两组之间的 OS 差异。在另一项基于血液肿瘤负荷评估 mogamulizumab 疗效的事后分析中，对于 B1 和 B2 血液受累的患者，mogamulizumab 的 ORR 分别为 26% 和 37%，而 B0 血液受累的患者为 16%。<sup>137</sup> Mogamulizumab 还与所有 B 类血液受累患者的 CD4+ CD26- 细胞计数和 CD4:CD8 比持续降低有关。

Mogamulizumab 与药物引起的皮疹相关，此类皮疹具有不同的临床和病理特征，类似 CTCL，这是 MAVORIC 试验中导致治疗停药的最常见不良事件。<sup>87,138-141</sup> Mogamulizumab 相关皮疹也已确定为肿瘤反应的潜在标志

物。<sup>142</sup> 建议行皮肤活检（进行充分的免疫组织化学染色和克隆性评估），以排除 mogamulizumab 相关药疹或皮疹患者的疾病进展。<sup>140,143</sup>

### 组蛋白去乙酰化酶抑制剂

伏立诺他是第一个获批用于治疗 MF 和 SS 的 HDAC 抑制剂。在最初的 IIB 期注册研究中，伏立诺他的 ORR 为 30%。<sup>91</sup> 对在 IIB 期研究中接受伏立诺他治疗大于或等于 2 年的临床获益患者进行了事后亚组分析，为既往接受过大量治疗（无论既往治疗是否失败）的 MF 和 SS 患者服用伏立诺他的长期安全性和有效性提供了部分证据。<sup>92</sup> 虽然伏立诺他的累积毒性很少，但需要监测患者的胃肠道毒性，包括恶心、腹泻以及由此引起的脱水，这对老年患者可能更为不利。

罗米地辛在所有病变区室均表现出临床疗效。<sup>93-95</sup> 在对罗米地辛有反应的疾病患者中，中位缓解持续时间为 13 至 15 个月。<sup>93,94</sup> 重要的是，无论临床客观缓解如何，罗米地辛均与瘙痒评分降低率较高相关。<sup>35</sup> 皮肤受累、红皮病、血液受累和淋巴结肿大的特定区室 ORR 分别为 40%、35%、32% 和 27%。<sup>95</sup> 给予罗米地辛时，开始监测 QTc 延长是很重要的，尤其是同时使用也会延长 QTc 的止吐药时。罗米地辛被列为高 Sézary 细胞负担的 SS 患者的首选方案。

### 阿仑单抗

阿仑单抗（一种人源化抗 CD52 单克隆抗体）对先前接受过治疗的晚期 MF 和 SS 患者具有显著的临床疗效。<sup>99,100,102-104</sup> 红皮病或 SS 患者的阿仑单抗（30 mg IV）ORR 高于晚期 MF 患者；然而，阿仑单抗与骨髓毒性和感染性并发症有关。<sup>100,104</sup> 在较短的时间内给予减量的皮下阿仑单抗（每次给药 3-15 mg）同样有效，且 SS 患者感染性并发症的发生率更低。<sup>101</sup> 尽管阿仑单抗不再市售，但对于 CTCL 和其他恶性血液病患者来说，可以获得同情用药。

### 派姆单抗

在一项 II 期试验中，派姆单抗（一种免疫检查点抑制剂）在 MF 和 SS 中均产生了持久缓解，ORR 为 38%，中位随访 58 周时未达到中位缓解持续时间。派姆单抗与皮肤潮红反应有关，仅在 SS 患者中发生；潮红反应与 Sezary 细胞上的高 PD-1 表达相关，应与疾病进展区分开来。

### 普拉曲沙

普拉曲沙是一种叶酸类似物，已证明对既往接受过大量治疗的 MF 和 SS 患者有疗效。<sup>96-98</sup> 在一项包括 54 例复发性或难治性 MF 和 SS 患者的多中心剂量探索研究中，对普拉曲沙（10 - 30 mg/m<sup>2</sup>，每周一次，3 周内持续给药 2 周或 4 周内持续给药 3 周）进行了评估，所有可评估患者的 ORR 为 41% (6% CR)。<sup>96</sup> 在接受推荐剂量（4 周周期中，每周一次 15 mg/m<sup>2</sup>，持续 3 周）的 29 例患者中，ORR 为 45% (3% CR)。<sup>96</sup> 在 PROPEL 试验中接受治疗的 MF 复发/难治性 LCT 患者亚组中，普拉曲沙 (30 mg/m<sup>2</sup>) 的 ORR 为 58%（独立审查评估为 25%）。<sup>97</sup> 中位 PFS 和 OS 分别为 5 个月和 13 个月。

### 吉西他滨

吉西他滨单药治疗是一种有效的治疗选择，在既往接受过大量治疗的晚期 MF 和 SS 患者中，ORR 为 48% 至 71%。<sup>112-115</sup> 在一项对 25 例晚期 MF 和 SS 患者的回顾性观察研究中，15 年的长期随访后，估计的 OS、PFS 和 DFS 率分别为 47%、9% 和 40%。<sup>115</sup> 吉西他滨单药治疗在未经治疗的 MF 和 SS 患者中也显示出用作前线治疗的疗效。<sup>144</sup>

### 多柔比星脂质体

聚乙二醇化的多柔比星脂质体在既往接受过治疗的晚期或难治性 MF 和 SS 患者中显示出单药疗效。<sup>116-118</sup> 在一项包括 49 例既往至少接受过 2 次全身性治疗后复发/难治性晚期 MF（IIB、IVA、IVB 期）患者的 II 期 EORTC 多中心试验中，多柔比星脂质体的 ORR 为 41% (6% CR)。<sup>118</sup> 中位至进展时间 (TTP) 为 7 个月，中位缓解持续时间为 6 个月。聚乙二醇化脂质体多

柔比星耐受性良好，无 3 级或 4 级血液毒性；最常见的 3 或 4 级毒性包括除手足反应 (6%)、全身症状 (4%)、胃肠道毒性 (4%) 和感染 (4%) 之外的皮肤毒性。<sup>118</sup>

### 体外光分离置换法

在许多回顾性研究中，已证明 ECP 是一种有效的治疗选择，其 ORR 为 42% 至 74%。<sup>110,145-152</sup> 在一项包括 400 多例 MF 和 SS 患者的荟萃分析中，ECP 单药治疗的 ORR 为 56%，CR 为 15%。<sup>146</sup> 红皮病 (T4) 和 SS 的相应缓解率为 58%（15% 完全缓解）和 43%（10% 完全缓解）。在一项包括 39 例 MF 和 SS 患者的回顾性研究中（31 例患者为 T4 病变，8 例患者为 T2 病变），ECP 的皮肤 ORR 为 74%（33% 的患者达到 ≥50% 的部分皮肤缓解，41% 的患者达到 ≥90% 的改善）。<sup>149</sup> 中位随访 72 个月，中位 OS 从诊断开始为 9 年，从开始使用 ECP 治疗开始为 7 年。最近一项对 50 例 MF 患者的回顾性研究报告称，ORR 为 42%，OS 为 72 个月，早期和晚期病变患者的 OS 在统计学上不存在显著差异（分别为 77 个月和 69 个月； $P = 0.077$ ）。<sup>151</sup>

血液受累程度、CD4/CD8 比值和循环 CD3+CD8+ 细胞或 CD4(+)CD7(-) 淋巴细胞的数量已被确定为临床疗效的预测因素。<sup>109,110,153</sup> ECP 通常至少 6 个月给药一次，可能更适合作为已有血液受累或有血液受累风险的患者（B1 或 B2；红皮病性 III 期或伴 SS 的 IVA 期病变）的全身性治疗。<sup>146,152</sup>

### 联合治疗

#### 皮肤定向治疗 + 全身性治疗

光疗最常与 IFN<sup>154-157</sup> 或全身类视黄醇联合使用。<sup>121,128,158-160</sup>

一项前瞻性随机研究对比了 IFN 联合 PUVA 与 IFN 联合类视黄醇对 I 期或 II 期 CTCL 患者 (n = 82, 可评估) 的疗效，IFN 联合 PUVA 方案对该患者人群具有显著较高的完全缓解率 (70% 对 38%)。<sup>154</sup> 在另一项前瞻性 II 期

试验中，早期 MF（IA-IIA 期；n = 89）患者采用小剂量 IFN  $\alpha$  和 PUVA 联合方案的 ORR 为 98% (84% CR)。<sup>156</sup>

在一项来自 EORTC 的 III 期随机研究中，对联用贝沙罗汀和 PUVA 与单用 PUVA 治疗早期 MF 患者（IB 期和 IIA 期；n = 93）进行了评估，联用贝沙罗汀和 PUVA 的 ORR 为 77% (31% CR)，而单用 PUVA 的 ORR 为 71% (22% CR)；缓解中位时间分别为 6 个月和 10 个月。<sup>121</sup> 发现这样一个趋势，即联合治疗组患者需要较少 PUVA 照射期及较低 UVA 剂量即可获得完全缓解，尽管这个差异并不显著。<sup>121</sup> 由于患者人数太少，该试验被提前关闭。

一项小型前瞻性研究评估了低剂量贝沙罗汀联合 PUVA 维持治疗在 21 例对既往治疗耐药或不耐受的 MF 和 SS（IB - IV 期）患者中的应用。<sup>158</sup> 贝沙罗汀诱导治疗后的 ORR 为 86%（疾病早期为 93%，疾病晚期为 66.6%）。维持治疗结束时，ORR 为 76% (33% CR)，整个研究组的中位无事件生存率 (EFS) 为 31 个月。

在 128 例 MF 患者（118 例患者为早期疾病；分期  $\leq$  IIA）的回顾性分析中，阿维 a（单药治疗或与光疗或外用类固醇联合治疗）的 ORR 为 77%（44% CR 和 33% PR），与单药治疗相比，联合治疗组的缓解率有更好的趋势。<sup>128</sup> 中位缓解持续时间为 24 个月。

ECP 与 TSEBT 或光疗（窄带 UVB 或 PUVA）联合使用也能使红皮病性 MF 和 SS 患者获得高度持久的临床缓解。<sup>161,162</sup> 在一项包括 44 例红皮病性 MF 患者的回顾性研究中，联用 TSEBT 和 ECP（同时或在 TSEBT 后序贯使用）与单用 TSEBT 相比，PFS 显著提高。<sup>161</sup> 仅使用 TSEBT 治疗的患者的 2 年 PFS 和 OS 率分别为 36% 和 63%，而使用 TSEBT + ECP 治疗的患者则分别为 66% 和 88%。

TSEBT 与全身类视黄醇、HDAC 抑制剂（伏立诺他或罗米地辛）或 mogamulizumab 联合使用的疗效和安全性数据有限。

### 全身性联合治疗

已证明 ECP 联合 IFN<sup>124,163-165</sup> 或全身性维<sup>122-124</sup> 酸可改善单药治疗疗效不佳的早期疾病患者或晚期 CTCL 患者的缓解率。

在一项包括 47 例晚期 CTCL 患者的回顾性研究中，与单用 ECP 相比，联用 ECP 与 IFN 和/或全身类视黄醇可改善缓解率（84% 对 75%）和中位 OS（74 个月对 66 个月），尽管使用联合治疗方案的患者具有不良预后特征；然而，这些结局上的差异在统计学上并不显著。<sup>164</sup> 伴血液受累的 III 或 IV 期病变患者亚组的中位 OS 为 55 个月。在一项对 SS 患者（n = 98）进行的回顾性队列研究中，患者接受了至少 3 个月的 ECP 联合一种或多种生物制剂（即 IFN  $\alpha$ 、全身类视黄醇、IFN  $\gamma$ 、粒细胞-巨噬细胞集落刺激因子 [GM-CSF]）治疗，ORR 为 75% (30% CR)，从诊断时开始的 5 年 OS 率为 55%。<sup>165</sup> 基线较高的单核细胞百分比与完全缓解率显著相关。该研究中，大部分患者采用了 ECP 联合 IFN  $\alpha$  (89%) 和/或全身类视黄醇 (86%)；30% 的患者采用了 ECP 联合 IFN  $\alpha$  和全身类视黄醇。IIIB、IVA1、IVA2 及 IVB 期患者亚组的 5 年 OS 率分别为 80%、80%、76% 和 0%。

在一项包括 95 例 MF 患者（IA-IIA 期，n = 50；IIB-IVB 期，n = 45）的研究中，联用口服异维甲酸和 IFN  $\alpha$ （随后进行 TSEBT 和长期维持治疗 [局部用二氯甲基二乙胺和 IFN  $\alpha$ ]）的 ORR 为 85% (60% CR)。<sup>122</sup> 早期 MF 患者（24% 缓解者的缓解期 >5 年）的 CR 率为 76%，晚期病变患者的 CR 率为 40%（17% 缓解者的缓解期 >5 年）。伴早期病变患者的 DFS 和 OS 率分别为 62 个月和 145 个月。伴晚期病变患者的 DFS 和 OS 分别为 7 个月和 36 个月。伴早期病变 MF 患者的 5 年预期 OS 率为 94%，伴

晚期病变 MF 患者该值为 35%。根据多变量分析，疾病分期是生存结局的唯一独立预后因素。

在一项包括 22 例 CTCL 患者的 II 期研究中，口服贝沙罗汀联合 IFN  $\alpha$ （在单用贝沙罗汀 8 周后 <CR 的病例中加入）的 ORR 为 39% (6% CR)。尽管该方案耐受性良好，其缓解率相对于单用贝沙罗汀所预期的 ORR 未出现改善。<sup>123</sup>

在另一项 II 期研究中，对 37 例晚期或难治性 MF 和 SS 患者接受聚乙二醇化脂质体多柔比星序贯口服倍沙罗汀进行了评估，8 剂（16 周）脂质体多柔比星治疗的 ORR 为 41%，包括两例患者的临床 CR，中位 PFS 为 5 个月。<sup>166</sup> 接受多柔比星脂质体治疗 16 周后可达最大疗效；序贯性使用贝沙罗汀并不能改善缓解率或缓解持续时间。

### 基于对主要治疗反应的附加治疗

长期以来，关于 MF 和 SS 的缓解标准的制定一直差强人意，缺乏经得起验证的缓解评估标准。MF 和 SS 的缓解标准尚未证明与预后相关，不同病变区室（即皮肤、血液、淋巴结）的缓解可能不同。

最近研究中已纳入了缓解评估共识，并对较新的 FDA 批准药物的疗效进行了中心评估。一份有关标准化皮肤、淋巴结、血液和内脏缓解定义的提案已经公布。<sup>167</sup> 常根据临床指标决定继续原治疗方案或改用其他方案。如果怀疑有疾病进展或皮肤外病变，应使用与诊断检查相同的方法进行影像学检查。

对于临床获益的患者和/或疾病对主要治疗有反应的所有患者（IA - IV 期），应考虑维持或减量方案以优化缓解持续时间。停止治疗后疾病复发（同期）通常对先前方案再治疗有反应。主要治疗结束后，伴顽固性病变的患者，在进入难治性病变治疗之前应当选择之前未接受的其他主要治疗方案以求提高疗效。

目前，还没有可对难治性病变产生可靠的持久缓解或治愈的明确治疗方法。建议所有伴难治性病变的患者参加临床试验。推荐用于 PTCL 的多药化疗方案适合治疗对于多种既往治疗效果不佳的病变。

### 具有特殊病理特征的临床情况下的特殊注意事项

#### 亲毛囊性蕈样肉芽肿

FMF 的特点是非典型 T 淋巴细胞浸润毛囊并导致脱发。病变通常为主要在头部/颈部出现斑块和肿瘤，风险情况因病变阶段而异。<sup>20,168-171</sup> 最近的研究报告称，FMF 呈现出两种不同模式的临床病理特征，具有不同的预后意义（早期和晚期）；在早期皮肤局限性病变患者的亚组中，FMF 具有惰性病程，预后良好，与晚期皮肤疾病相比，早期皮肤疾病与显著更高的疾病特异性生存率相关。<sup>172-174</sup>

荷兰皮肤淋巴瘤工作组的一项报告评估了 FMF 患者（203 例；84 例早期 FMF 患者、102 例晚期 FMF 患者和 17 例皮肤外 FMF 患者）的治疗结局，其中局部类固醇治疗和 UVB 或 PUVA 光疗对于早期 FMF 患者更加有效，ORR 分别为 83% (28% CR)、83% 和 88%。<sup>175</sup> 局部放疗、TSEBT 和 PUVA 联合放疗对于晚期 FMF 患者更加有效，ORR 分别为 100% (63% CR)、100% (59% CR) 和 75% (5% CR)。

早期 FMF 患者可能会受益于用于治疗早期 MF 的标准皮肤定向治疗，而那些广泛性惰性/斑块性 FMF 患者（无 LCT 证据）在接受多药化疗方案前，应首先考虑单药全身性治疗方案。

#### 大细胞转化型蕈样肉芽肿

如果皮肤病变活检中 >25% 的淋巴/肿瘤细胞浸润中存在大细胞，即可诊断为 LCT。LCT 的发生率与诊断时所处的病变阶段密切相关（早期病变为 1%，而 IIB 期病变为 27%，IV 期病变为 56%-67%）。<sup>7-9</sup> LCT 常见，但并非总是侵袭性。在 30% 至 50% 的病例中，CD30 表达与 MF 或 SS 中的 LCT 有关，这一发现可能对 CD30 定向治疗有潜在影响。<sup>7-9,176</sup> 然而，需要



注意的是，在 MF 和 SS 中，CD30 表达是可变的，白血病的 Sézary 细胞通常为 CD30 阴性。

伴皮肤定向治疗的全身性治疗（brentuximab vedotin、吉西他滨、多柔比星脂质体、普拉曲沙、罗米地辛或派姆单抗）是伴 LCT 的广泛性皮肤或皮肤外病变的初始治疗。此外，建议根据临床阶段对同时存在的病变进行并行治疗。特定局限性 LCT 患者（即局限于一个或几个 T3 病灶或 IA-IIA 期斑块病变）可以单独使用 EBRT 治疗，并继续使用转化前所用的其他治疗方式。根据治疗目标，推荐用于 PTCL 的多药化疗方案可能适合治疗对于多种既往治疗效果不佳或存在明显皮肤外病变的 LCT。

### 异基因造血细胞移植在 MFSS 治疗中的作用

针对晚期 MF 和 SS 患者的回顾性研究和小型前瞻性系列研究显示，异基因 HCT 在接受过多线治疗的晚期 MF 和 SS 患者的亚组中具有一定作用。<sup>177-182</sup>

在一项对 37 例接受异基因 HCT 治疗的晚期原发 CTCL 患者（24 例 [65%] 患有 IV 期 MFSS 或播散性淋巴结或内脏受累）进行的多中心回顾性分析中，中位随访 29 个月后，复发率为 56%，预期 2 年 OS 和 PFS 率分别为 57% 和 31%。<sup>177</sup>

在一项对欧洲血液和骨髓移植小组 (EBMT) 数据库中经过异基因 HCT 治疗的晚期 MF 和 SS 患者 (n = 60) 进行的回顾性分析中，5 年 PFS 和 OS 率分别为 32% 和 46%。相应的 7 年生存率分别为 44% 和 30%。<sup>178</sup> 7 年时非复发死亡率 (NRM) 为 22%。不同组织学类型的结局之间未见显著性差异。然而，晚期病变患者复发或进展风险较高而 PFS 较低，清髓性预处理与 NRM 和 OS 较差相关。在一项更新分析中，晚期疾病（移植前 ≥3 线全身性治疗后的难治性或进展性疾病）、诊断和移植之间的短间隔（<18 个月）是 PFS 的独立不良预后因素；晚期疾病和使用非血缘供体是 OS 的独立不良预后因素。<sup>182</sup>

在一项对 47 例标准治疗失败后接受异基因 HCT 的晚期 MF 和 SS 患者进行的病例系列研究中，预期 4 年 OS 和 PFS 率分别为 51% 和 26%。<sup>180</sup> 虽然不伴 LCT 的 MF 患者、SS 患者、伴 LCT 的 MF 患者或伴 LCT 的 SS 患者的 OS 无统计学差异，但 SS 患者的 4 年 PFS 率优于非 SS 患者（52% 对 10%； $P = .02$ ）。最近的系统性评价和荟萃分析报告称，汇总 PFS 和 OS 率分别为 36% 和 59%。<sup>183,184</sup> 不推荐将自体 HCT 用于 CTCL 患者，因为有毒性，且缓解持续时间短，因而限制了其实用性。<sup>185</sup>

接受自体 HCT 患者中大多数死亡病例源于 PD，而与异基因 HCT 相关的死亡可能更多源于 NRM（在已发表的报告中，异基因 HCT 的 1 年 NRM 发生率约为 11% 至 25%）。<sup>177-181</sup>

还在晚期 MF 和 SS 患者中评价了 TSEBT 联合非清髓性异基因 HCT 的使用。<sup>186-189</sup> 在一项针对 19 例晚期 CTCL 患者的研究中，在异基因 HCT 前使用 TSEBT 改善了疾病控制，ORR 为 68% (58% CR)，报告时未达到中位 OS；治疗相关死亡率 (TRM) 为 21%。<sup>186</sup> 最近的数据来自一项前瞻性临床研究，该研究在 35 例晚期疾病患者（13 例 MF 患者和 22 例 SS 患者）中评价了由 TSEBT、全淋巴照射 (TLI)+ 抗胸腺细胞球蛋白 (ATG) 组成的非清髓性预处理方案。<sup>187</sup> 该方案相关的 1 年和 2 年 NRM 分别为 3% 和 14%。中/重度慢性移植物抗宿主病 (GVHD) 的 2 年发病率为 32%。中位移植后随访 5 年，2 年、3 年和 5 年的 OS 率分别为 68%、62% 和 56%。5 年 PFS 率为 41%。移植时年龄大于 65 岁的患者与年轻患者的临床结局相似。这项研究还评价了异基因 HCT 后高通量测序 (HTS) 的使用情况，以监测微小残留病变 (MRD) 和分子学缓解（43% 的患者达到），HTS 的使用与疾病进展或复发的发生率较低相关。

对于多种主要治疗方案难治的 IIB-IV 期病变患者，可以考虑进行异基因 HCT 治疗。基于有限的证据，尽管移植后复发率较高，但红皮病性 MF 和 SS 患者似乎从异基因 HCT 中获益最大。异基因 HCT 一般保留用于多线

全身性治疗方案后难治或进展的全身性病变和/或广泛皮肤受累患者。如果合适，移植前可考虑采用 TSEBT 实施细胞减灭治疗。<sup>186,187</sup> 目前正在探索新的预处理方案，以改善疾病控制，同时限制移植相关并发症。

异基因 HCT 治疗的理想时机是在患者病情在诱导治疗后获得良好控制，并且病情进展到异基因 HCT 后缓解或生存机会较低之前。<sup>190</sup> 做出移植决定时需要仔细咨询，以权衡该手术的重大风险与长期获益的可能性和替代治疗的可用性。

### 支持治疗

#### 瘙痒的治疗

大部分（接近 90%）的 CTCL 患者会出现瘙痒症状，这可能与患者不断下降的生活质量有关。<sup>191-193</sup> 应在患者每次就诊时评估其瘙痒状况。应排除可引起瘙痒的其他潜在原因（如接触性皮炎、特应性皮炎、银屑病、其他皮肤炎症）。应注意瘙痒范围（局部或广泛）以及病变部位与瘙痒局部间的潜在相关性。

对瘙痒症状的治疗需要优化使用皮肤定向治疗和全身性治疗。每日使用保湿剂和润肤剂有助于维护和保护皮肤的屏障功能。局部应用类固醇（± 闭合给药模式）可能对早期病变及伴随的瘙痒有效。<sup>193,194</sup> 一线选择包括 H1 抗组胺药（单药或不同类别抗组胺药联用）或抗惊厥药加巴喷丁。<sup>191,195,196</sup> 二线治疗中，可考虑神经激肽-1 (NK-1) 受体拮抗剂阿瑞吡坦、<sup>197-199</sup> 四环类抗抑郁药米氮平或选择性 5-羟色胺再摄取抑制剂 (SSRI)。<sup>200,201</sup> 若使用上述药物后瘙痒症状不缓解，可考虑口服阿片受体拮抗剂纳曲酮。<sup>202</sup>

#### 感染的预防和治疗

感染性并发症常见于 MF 和 SS 患者，尤其皮肤细菌感染和皮肤疱疹病毒感染（如单纯性疱疹病毒 [HSV] 或带状疱疹病毒 [HZV] 感染）。<sup>203</sup> 在针对 MF 和 SS 患者的回顾性队列研究中，将菌血症/脓毒血症和细菌性肺炎报告为感染所致死亡的主要原因。<sup>203</sup> 可以采取一些预防性措施以尽量减少感

染并发症，这些措施包括维护/保护皮肤屏障（常规使用皮肤保湿剂和/或润肤剂）、漂白浴或浸泡（仅限于有限区域）、避免中央静脉导管（尤其是红皮病性患者）并联合预防性使用莫匹罗星以防金黄色葡萄球菌定植，最大程度减少感染性并发症。对于 HSV 感染频繁复发的患者，应考虑使用阿昔洛韦或等效药物预防 HSV。接受含阿仑单抗方案治疗的患者应密切监测巨细胞病毒 (CMV) 的再激活情况，并且进行预防性抗病毒治疗以避免出现明显的 CMV 病变。

对于红皮病和存在感染或疑有感染的患者，应采用皮肤拭子和鼻腔（鼻孔）细菌培养检测金黄色葡萄球菌定植/感染。抗菌治疗包括鼻内应用莫匹罗星和/或口服双氯西林或头孢氨苄。若感染区域有限，漂白浴或浸泡可能有效。对于疑似耐甲氧西林金黄色葡萄球菌 (MRSA) 感染的患者，应考虑使用强力霉素或甲氧苄啶/磺胺甲恶唑 (TMP/SMX)。若使用上述药物后感染状况无改善，或疑有菌血症，应开始给予万古霉素。

革兰阴性杆菌感染常见于坏死性肿瘤病例，并可引起严重的并发症如菌血症/脓毒血症。对于溃疡性坏死性肿瘤患者存在感染或疑有感染，应进行血液培养，即使未发热也应考虑使用抗菌药物进行经验性治疗。应首先选择广谱抗微生物药物（包括对革兰氏阴性杆菌和革兰氏阳性球菌的覆盖）。在这种情况下皮肤/伤口细菌培养的作用尚不清楚。

关于存在感染风险的肿瘤患者经验性治疗的更多信息，列于肿瘤相关感染的预防和治疗 NCCN Guidelines®（网址 [www.NCCN.org](http://www.NCCN.org)）。

表 1.MF 和 SS 的全身性治疗

试验	方案/剂量:		疾病分期和患者人数 (n)	ORR	中位 PFS
ALCANZA 试验 (III 期 RCT) a, 129	Brentuximab vedotin (每 3 周 1·8 mg/kg; 最多 16 个 3 周周期)		IA - IVB 期 MF (n = 48)	55% (17% CR)	17 个月
	口服甲氨蝶呤 (5-50 mg, 每周一次) 持续 48 周或 口服贝沙罗汀 (300 mg/m <sup>2</sup> , 每天一次) 持续 48 周		IA - IVB 期 MF (n = 49)	13% (2% CR)	4 个月
MAVORIC 试验 (III 期 RCT) b, 87	Mogamulizumab (第一个 28 天周期每周一次静脉注射 [IV] 1 mg/kg, 然后在后续周期的第 1 天和第 15 天注射)		IB - IVA 期 (n = 186)	28% (按 IR 计算为 23%)	8 个月 (按 IR 计算为 7 个月)
	伏立诺他 (400 mg, 每天一次)		IB - IVA 期 (n = 186)	5% (按 IR 计算为 4%)	3 个月 (按 IR 计算为 4 个月)
II 和 III 期 <sup>88</sup>	贝沙罗汀	300 mg/m <sup>2</sup> /天	IA - IIA 期 (n = 28)	54%	
		>300 mg/m <sup>2</sup> /天	IA - IIA 期 (n = 15)	67%	
II 和 III 期 <sup>89</sup>	贝沙罗汀	300 mg/m <sup>2</sup> /天	IIB - IVB 期 (n = 56)	45%	
		>300 mg/m <sup>2</sup> /天	IIB - IVB 期 (n = 38)	55% (13% CR)	
IIB 期 <sup>91</sup>	伏立诺他 (400 mg, 每天一次)		IB - IVA 期 (n = 74)	30%	
II 期 <sup>94</sup>	罗米地辛 (14 mg/m <sup>2</sup> , 在每个 28 天周期的第 1、8 和 15 天静脉输注 4 小时, 持续 6 个周期)		IB - IVA 期 (n = 96)	34% (6% CR)	
PDX-010 (剂量递增研究) <sup>96</sup>	普拉曲沙 (15 mg/m <sup>2</sup> , 每周一次, 4 周内持续给药 3 周)		IB - IVA 期 (n = 29)	45%	未达到
II 期 <sup>100</sup>	阿仑单抗 (IV 30 mg)		III 或 IV 期 (n = 22)	55% (32% CR)	
	阿仑单抗 (皮下注射, 每次给药最多 10 mg) c.101		SS (n = 14)	86% (21% CR)	中位生存期 (35 个月)
II 期 (CITN-10) <sup>105</sup>	派姆单抗 (2 mg/kg IV, 每 3 周一次)		IIB-IVB 期 (n = 24)	38%	65% (1 年 PFS 率)

CR, 完全缓解; IR, 独立审查; MF, 蕈样肉芽肿; ORR, 总缓解率; PFS, 无进展生存期; a. 中位随访时间为 46 个月; b. 中位随访时间为 17 个月; c. 根据 Sezary 细胞水平, 在较短时间内给予较低剂量的皮下阿仑单抗与更有利的毒性特征相关



# 原发性皮肤淋巴瘤 NCCN Guidelines 2022 年第 2 版

## 参考文献

- Bradford PT, Devesa SS, Anderson WF, Toro JR. Cutaneous lymphoma incidence patterns in the United States: a population-based study of 3884 cases. *Blood* 2009;113:5064-5073. Available at: <https://www.ncbi.nlm.nih.gov/pubmed/19279331>.
- Willemze R, Cerroni L, Kempf W, et al. The 2018 update of the WHO-EORTC classification for primary cutaneous lymphomas. *Blood* 2019;133:1703-1714. Available at: <https://www.ncbi.nlm.nih.gov/pubmed/30635287>.
- Teras LR, DeSantis CE, Cerhan JR, et al. 2016 US lymphoid malignancy statistics by World Health Organization subtypes. *CA Cancer J Clin* 2016;66:443-459. Available at: <https://www.ncbi.nlm.nih.gov/pubmed/27618563>.
- Dummer R, Vermeer MH, Scarisbrick JJ, et al. Cutaneous T cell lymphoma. *Nat Rev Dis Primers* 2021;7:61. Available at: <https://www.ncbi.nlm.nih.gov/pubmed/34446710>.
- Campbell JJ, Clark RA, Watanabe R, Kupper TS. Sezary syndrome and mycosis fungoides arise from distinct T-cell subsets: a biologic rationale for their distinct clinical behaviors. *Blood* 2010;116:767-771. Available at: <https://www.ncbi.nlm.nih.gov/pubmed/20484084>.
- Olsen EA, Rook AH, Zic J, et al. Sezary syndrome: immunopathogenesis, literature review of therapeutic options, and recommendations for therapy by the United States Cutaneous Lymphoma Consortium (USCLC). *J Am Acad Dermatol* 2011;64:352-404. Available at: <https://www.ncbi.nlm.nih.gov/pubmed/21145619>.
- Diamandidou E, Colome-Grimmer M, Fayad L, et al. Transformation of mycosis fungoides/Sezary syndrome: clinical characteristics and prognosis. *Blood* 1998;92:1150-1159. Available at: <https://www.ncbi.nlm.nih.gov/pubmed/9694702>.
- Vergier B, de Muret A, Beylot-Barry M, et al. Transformation of mycosis fungoides: clinicopathological and prognostic features of 45 cases. French Study Group of Cutaneous Lymphomas. *Blood* 2000;95:2212-2218. Available at: <https://www.ncbi.nlm.nih.gov/pubmed/10733487>.
- Arulogun SO, Prince HM, Ng J, et al. Long-term outcomes of patients with advanced-stage cutaneous T-cell lymphoma and large cell transformation. *Blood* 2008;112:3082-3087. Available at: <https://www.ncbi.nlm.nih.gov/pubmed/18647960>.
- Choi J, Goh G, Walradt T, et al. Genomic landscape of cutaneous T cell lymphoma. *Nat Genet* 2015;47:1011-1019. Available at: <https://www.ncbi.nlm.nih.gov/pubmed/26192916>.
- Kann BH, Park HS, Yeboa DN, et al. Annual Facility Treatment Volume and Patient Survival for Mycosis Fungoides and Sezary Syndrome. *Clin Lymphoma Myeloma Leuk* 2017;17:520-526.e522. Available at: <https://www.ncbi.nlm.nih.gov/pubmed/28655598>.
- PubMed Overview. Available at: <https://pubmed.ncbi.nlm.nih.gov/about/>. Accessed June 8, 2022.
- Olsen E, Vonderheid E, Pimpinelli N, et al. Revisions to the staging and classification of mycosis fungoides and Sezary syndrome: a proposal of the International Society for Cutaneous Lymphomas (ISCL) and the cutaneous lymphoma task force of the European Organization of Research and Treatment of Cancer (EORTC). *Blood* 2007;110:1713-1722. Available at: <https://www.ncbi.nlm.nih.gov/pubmed/17540844>.
- de Coninck EC, Kim YH, Varghese A, Hoppe RT. Clinical characteristics and outcome of patients with extracutaneous mycosis fungoides. *J Clin Oncol* 2001;19:779-784. Available at: <https://www.ncbi.nlm.nih.gov/pubmed/11157031>.
- Kim YH, Liu HL, Mraz-Gernhard S, et al. Long-term outcome of 525 patients with mycosis fungoides and Sezary syndrome: clinical prognostic factors and risk for disease progression. *Arch Dermatol*



# 原发性皮肤淋巴瘤 NCCN Guidelines 2022 年第 2 版

2003;139:857-866. Available at:

<https://www.ncbi.nlm.nih.gov/pubmed/12873880>.

16. Vidulich KA, Talpur R, Bassett RL, Duvic M. Overall survival in erythrodermic cutaneous T-cell lymphoma: an analysis of prognostic factors in a cohort of patients with erythrodermic cutaneous T-cell lymphoma. *Int J Dermatol* 2009;48:243-252. Available at:

<https://www.ncbi.nlm.nih.gov/pubmed/19261011>.

17. Agar NS, Wedgeworth E, Crichton S, et al. Survival outcomes and prognostic factors in mycosis fungoides/Sezary syndrome: validation of the revised International Society for Cutaneous Lymphomas/European Organisation for Research and Treatment of Cancer staging proposal. *J Clin Oncol* 2010;28:4730-4739. Available at:

<https://www.ncbi.nlm.nih.gov/pubmed/20855822>.

18. Talpur R, Singh L, Daulat S, et al. Long-term outcomes of 1,263 patients with mycosis fungoides and Sezary syndrome from 1982 to 2009. *Clin Cancer Res* 2012;18:5051-5060. Available at:

<https://www.ncbi.nlm.nih.gov/pubmed/22850569>.

19. Alberti-Violetti S, Talpur R, Schlichte M, et al. Advanced-stage mycosis fungoides and Sezary syndrome: survival and response to treatment. *Clin Lymphoma Myeloma Leuk* 2015;15:e105-112. Available at:

<https://www.ncbi.nlm.nih.gov/pubmed/25817937>.

20. Scarisbrick JJ, Prince HM, Vermeer MH, et al. Cutaneous Lymphoma International Consortium Study of Outcome in Advanced Stages of Mycosis Fungoides and Sezary Syndrome: Effect of Specific Prognostic Markers on Survival and Development of a Prognostic Model. *J Clin Oncol* 2015;33:3766-3773. Available at:

<https://www.ncbi.nlm.nih.gov/pubmed/26438120>.

21. Scarisbrick JJ, Quaglino P, Prince HM, et al. The PROCLIFI international registry of early-stage mycosis fungoides identifies substantial diagnostic delay in most patients. *Br J Dermatol* 2019;181:350-357. Available at:

<https://www.ncbi.nlm.nih.gov/pubmed/30267549>.

22. Hodak E, Sherman S, Papadavid E, et al. Should we be imaging lymph nodes at initial diagnosis of early-stage mycosis fungoides? Results from the PROspective Cutaneous Lymphoma International Prognostic Index (PROCLIFI) international study. *Br J Dermatol* 2021;184:524-531. Available at:

<https://www.ncbi.nlm.nih.gov/pubmed/32574377>.

23. Quaglino P, Prince HM, Cowan R, et al. Treatment of early-stage mycosis fungoides: results from the PROspective Cutaneous Lymphoma International Prognostic Index (PROCLIFI) study. *Br J Dermatol* 2021;184:722-730. Available at:

<https://www.ncbi.nlm.nih.gov/pubmed/32479678>.

24. Kim EJ, Hess S, Richardson SK, et al. Immunopathogenesis and therapy of cutaneous T cell lymphoma. *J Clin Invest* 2005;115:798-812. Available at:

<https://www.ncbi.nlm.nih.gov/pubmed/15841167>.

25. Battistella M, Beylot-Barry M, Bachelez H, et al. Primary cutaneous follicular helper T-cell lymphoma: a new subtype of cutaneous T-cell lymphoma reported in a series of 5 cases. *Arch Dermatol* 2012;148:832-839. Available at:

<https://www.ncbi.nlm.nih.gov/pubmed/22508770>.

26. Wang JY, Nguyen GH, Ruan J, Magro CM. Primary Cutaneous Follicular Helper T-Cell Lymphoma: A Case Series and Review of the Literature. *Am J Dermatopathol* 2017;39:374-383. Available at:

<https://www.ncbi.nlm.nih.gov/pubmed/28375859>.

27. Bosisio FM, Cerroni L. Expression of T-follicular helper markers in sequential biopsies of progressive mycosis fungoides and other primary cutaneous T-cell lymphomas. *Am J Dermatopathol* 2015;37:115-121. Available at:

<https://www.ncbi.nlm.nih.gov/pubmed/25406852>.

28. Park JH, Han JH, Kang HY, et al. Expression of follicular helper T-cell markers in primary cutaneous T-cell lymphoma. *Am J Dermatopathol* 2014;36:465-470. Available at:

<https://www.ncbi.nlm.nih.gov/pubmed/24162385>.

29. Thurber SE, Zhang B, Kim YH, et al. T-cell clonality analysis in biopsy specimens from two different skin sites shows high specificity in the diagnosis of patients with suggested mycosis fungoides. *J Am Acad Dermatol* 2007;57:782-790. Available at: <https://www.ncbi.nlm.nih.gov/pubmed/17646032>.

30. Zhang B, Beck AH, Taube JM, et al. Combined use of PCR-based TCRG and TCRB clonality tests on paraffin-embedded skin tissue in the differential diagnosis of mycosis fungoides and inflammatory dermatoses. *J Mol Diagn* 2010;12:320-327. Available at: <https://www.ncbi.nlm.nih.gov/pubmed/20203005>.

31. Kirsch IR, Watanabe R, O'Malley JT, et al. TCR sequencing facilitates diagnosis and identifies mature T cells as the cell of origin in CTCL. *Sci Transl Med* 2015;7:308ra158. Available at: <https://www.ncbi.nlm.nih.gov/pubmed/26446955>.

32. de Masson A, O'Malley JT, Elco CP, et al. High-throughput sequencing of the T cell receptor beta gene identifies aggressive early-stage mycosis fungoides. *Sci Transl Med* 2018;10:eaar5894. Available at: <https://www.ncbi.nlm.nih.gov/pubmed/29743350>.

33. Horna P, Wang SA, Wolniak KL, et al. Flow cytometric evaluation of peripheral blood for suspected Sezary syndrome or mycosis fungoides: International guidelines for assay characteristics. *Cytometry B Clin Cytom* 2021;100:142-155. Available at: <https://www.ncbi.nlm.nih.gov/pubmed/32319723>.

34. Tsai EY, Taur A, Espinosa L, et al. Staging accuracy in mycosis fungoides and sezary syndrome using integrated positron emission tomography and computed tomography. *Arch Dermatol* 2006;142:577-584. Available at: <https://www.ncbi.nlm.nih.gov/pubmed/16702495>.

35. Zackheim HS, Kashani-Sabet M, Amin S. Topical corticosteroids for mycosis fungoides. Experience in 79 patients. *Arch Dermatol* 1998;134:949-954. Available at: <https://www.ncbi.nlm.nih.gov/pubmed/9722724>.

36. Zackheim HS. Treatment of patch-stage mycosis fungoides with topical corticosteroids. *Dermatol Ther* 2003;16:283-287. Available at: <https://www.ncbi.nlm.nih.gov/pubmed/14686970>.

37. Kartan S, Shalabi D, O'Donnell M, et al. Response to topical corticosteroid monotherapy in mycosis fungoides. *J Am Acad Dermatol* 2021;84:615-623. Available at: <https://www.ncbi.nlm.nih.gov/pubmed/32428610>.

38. Kim YH, Martinez G, Varghese A, Hoppe RT. Topical nitrogen mustard in the management of mycosis fungoides: update of the Stanford experience. *Arch Dermatol* 2003;139:165-173. Available at: <https://www.ncbi.nlm.nih.gov/pubmed/12588222>.

39. Lessin SR, Duvic M, Guitart J, et al. Topical chemotherapy in cutaneous T-cell lymphoma: positive results of a randomized, controlled, multicenter trial testing the efficacy and safety of a novel mechlorethamine, 0.02%, gel in mycosis fungoides. *JAMA Dermatol* 2013;149:25-32. Available at: <https://www.ncbi.nlm.nih.gov/pubmed/23069814>.

40. Breneman D, Duvic M, Kuzel T, et al. Phase 1 and 2 trial of bexarotene gel for skin-directed treatment of patients with cutaneous T-cell lymphoma. *Arch Dermatol* 2002;138:325-332. Available at: <https://www.ncbi.nlm.nih.gov/pubmed/11902983>.

41. Heald P, Mehlmauer M, Martin AG, et al. Topical bexarotene therapy for patients with refractory or persistent early-stage cutaneous T-cell lymphoma: results of the phase III clinical trial. *J Am Acad Dermatol* 2003;49:801-815. Available at: <https://www.ncbi.nlm.nih.gov/pubmed/14576658>.

42. Apisarnthanarax N, Talpur R, Ward S, et al. Tazarotene 0.1% gel for refractory mycosis fungoides lesions: an open-label pilot study. *J Am Acad Dermatol* 2004;50:600-607. Available at: <https://www.ncbi.nlm.nih.gov/pubmed/15034511>.



# 原发性皮肤淋巴瘤

## NCCN Guidelines 2022 年第 2 版

43. Besner Morin C, Roberge D, Turchin I, et al. Tazarotene 0.1% Cream as Monotherapy for Early-Stage Cutaneous T-Cell Lymphoma. *J Cutan Med Surg* 2016;20:244-248. Available at: <https://www.ncbi.nlm.nih.gov/pubmed/26742957>.
44. Deeths MJ, Chapman JT, Dellavalle RP, et al. Treatment of patch and plaque stage mycosis fungoides with imiquimod 5% cream. *J Am Acad Dermatol* 2005;52:275-280. Available at: <https://www.ncbi.nlm.nih.gov/pubmed/15692473>.
45. Coors EA, Schuler G, Von Den Driesch P. Topical imiquimod as treatment for different kinds of cutaneous lymphoma. *Eur J Dermatol* 2006;16:391-393. Available at: <https://www.ncbi.nlm.nih.gov/pubmed/16935796>.
46. Martinez-Gonzalez MC, Vereza-Hernando MM, Yebra-Pimentel MT, et al. Imiquimod in mycosis fungoides. *Eur J Dermatol* 2008;18:148-152. Available at: <https://www.ncbi.nlm.nih.gov/pubmed/18424373>.
47. Lewis DJ, Byekova YA, Emge DA, Duvic M. Complete resolution of mycosis fungoides tumors with imiquimod 5% cream: a case series. *J Dermatolog Treat* 2017;28:567-569. Available at: <https://www.ncbi.nlm.nih.gov/pubmed/28635518>.
48. Zackheim HS. Topical carmustine (BCNU) for patch/plaque mycosis fungoides. *Semin Dermatol* 1994;13:202-206. Available at: <https://www.ncbi.nlm.nih.gov/pubmed/7986689>.
49. Zackheim HS. Topical carmustine (BCNU) in the treatment of mycosis fungoides. *Dermatol Ther* 2003;16:299-302. Available at: <https://www.ncbi.nlm.nih.gov/pubmed/14686972>.
50. Piccinno R, Caccialanza M, Cuka E, Recalcati S. Localized conventional radiotherapy in the treatment of Mycosis Fungoides: our experience in 100 patients. *J Eur Acad Dermatol Venereol* 2014;28:1040-1044. Available at: <https://www.ncbi.nlm.nih.gov/pubmed/23998331>.
51. Specht L, Dabaja B, Illidge T, et al. Modern radiation therapy for primary cutaneous lymphomas: field and dose guidelines from the International Lymphoma Radiation Oncology Group. *Int J Radiat Oncol Biol Phys* 2015;92:32-39. Available at: <https://www.ncbi.nlm.nih.gov/pubmed/25863751>.
52. Neelis KJ, Schimmel EC, Vermeer MH, et al. Low-dose palliative radiotherapy for cutaneous B- and T-cell lymphomas. *Int J Radiat Oncol Biol Phys* 2009;74:154-158. Available at: <https://www.ncbi.nlm.nih.gov/pubmed/18834672>.
53. Thomas TO, Agrawal P, Guitart J, et al. Outcome of patients treated with a single-fraction dose of palliative radiation for cutaneous T-cell lymphoma. *Int J Radiat Oncol Biol Phys* 2013;85:747-753. Available at: <https://www.ncbi.nlm.nih.gov/pubmed/22818412>.
54. Ysebaert L, Truc G, Dalac S, et al. Ultimate results of radiation therapy for T1-T2 mycosis fungoides (including reirradiation). *Int J Radiat Oncol Biol Phys* 2004;58:1128-1134. Available at: <https://www.ncbi.nlm.nih.gov/pubmed/15001254>.
55. Harrison C, Young J, Navi D, et al. Revisiting low-dose total skin electron beam therapy in mycosis fungoides. *Int J Radiat Oncol Biol Phys* 2011;81:e651-657. Available at: <https://www.ncbi.nlm.nih.gov/pubmed/21489711>.
56. Navi D, Riaz N, Levin YS, et al. The Stanford University experience with conventional-dose, total skin electron-beam therapy in the treatment of generalized patch or plaque (T2) and tumor (T3) mycosis fungoides. *Arch Dermatol* 2011;147:561-567. Available at: <https://www.ncbi.nlm.nih.gov/pubmed/21576575>.
57. Elsayad K, Kriz J, Moustakis C, et al. Total Skin Electron Beam for Primary Cutaneous T-cell Lymphoma. *Int J Radiat Oncol Biol Phys* 2015;93:1077-1086. Available at: <https://www.ncbi.nlm.nih.gov/pubmed/26581145>.

58. Kamstrup MR, Lindahl LM, Gniadecki R, et al. Low-dose total skin electron beam therapy as a debulking agent for cutaneous T-cell lymphoma: an open-label prospective phase II study. *Br J Dermatol* 2012;166:399-404. Available at: <https://www.ncbi.nlm.nih.gov/pubmed/21967035>.

59. Hoppe RT, Harrison C, Tavallae M, et al. Low-dose total skin electron beam therapy as an effective modality to reduce disease burden in patients with mycosis fungoides: results of a pooled analysis from 3 phase-II clinical trials. *J Am Acad Dermatol* 2015;72:286-292. Available at: <https://www.ncbi.nlm.nih.gov/pubmed/25476993>.

60. Kamstrup MR, Gniadecki R, Iversen L, et al. Low-dose (10-Gy) total skin electron beam therapy for cutaneous T-cell lymphoma: an open clinical study and pooled data analysis. *Int J Radiat Oncol Biol Phys* 2015;92:138-143. Available at: <https://www.ncbi.nlm.nih.gov/pubmed/25863761>.

61. Kroeger K, Elsayad K, Moustakis C, et al. Low-dose total skin electron beam therapy for cutaneous lymphoma : Minimal risk of acute toxicities. *Strahlenther Onkol* 2017;193:1024-1030. Available at: <https://www.ncbi.nlm.nih.gov/pubmed/28785772>.

62. Morris S, Scarisbrick J, Frew J, et al. The Results of Low-Dose Total Skin Electron Beam Radiation Therapy (TSEB) in Patients With Mycosis Fungoides From the UK Cutaneous Lymphoma Group. *Int J Radiat Oncol Biol Phys* 2017;99:627-633. Available at: <https://www.ncbi.nlm.nih.gov/pubmed/28843374>.

63. Georgakopoulos I, Papadavid E, Platoni K, et al. Low dose total skin electron beam therapy for the management of T cell cutaneous lymphomas. *Dermatol Ther* 2020;33:e13478. Available at: <https://www.ncbi.nlm.nih.gov/pubmed/32391976>.

64. Song A, Gochoco A, Zhan T, et al. A prospective cohort study of condensed low-dose total skin electron beam therapy for mycosis fungoides: Reduction of disease burden and improvement in quality of life.

*J Am Acad Dermatol* 2020;83:78-85. Available at: <https://www.ncbi.nlm.nih.gov/pubmed/32004646>.

65. Elsayad K, Kroeger K, Greve B, et al. Low-dose total skin electron beam therapy: Quality of life improvement and clinical impact of maintenance and adjuvant treatment in patients with mycosis fungoides or Sezary syndrome. *Strahlenther Onkol* 2020;196:77-84. Available at: <https://www.ncbi.nlm.nih.gov/pubmed/31591658>.

66. Kudelka MR, Switchenko JM, Lechowicz MJ, et al. Maintenance Therapy for Cutaneous T-cell Lymphoma After Total Skin Electron Irradiation: Evidence for Improved Overall Survival With Ultraviolet Therapy. *Clin Lymphoma Myeloma Leuk* 2020;20:757-767 e753. Available at: <https://www.ncbi.nlm.nih.gov/pubmed/32703750>.

67. Elsayad K, Rolf D, Sunderkotter C, et al. Low-dose total skin electron beam therapy plus oral bexarotene maintenance therapy for cutaneous T-cell lymphoma. *J Dtsch Dermatol Ges* 2022;20:279-285. Available at: <https://www.ncbi.nlm.nih.gov/pubmed/34984837>.

68. Gathers RC, Scherschun L, Malick F, et al. Narrowband UVB phototherapy for early-stage mycosis fungoides. *J Am Acad Dermatol* 2002;47:191-197. Available at: <https://www.ncbi.nlm.nih.gov/pubmed/12140464>.

69. Dereure O, Picot E, Comte C, et al. Treatment of early stages of mycosis fungoides with narrowband ultraviolet B. A clinical, histological and molecular evaluation of results. *Dermatology* 2009;218:1-6. Available at: <https://www.ncbi.nlm.nih.gov/pubmed/18832806>.

70. Gokdemir G, Barutcuoglu B, Sakiz D, Koslu A. Narrowband UVB phototherapy for early-stage mycosis fungoides: evaluation of clinical and histopathological changes. *J Eur Acad Dermatol Venereol* 2006;20:804-809. Available at: <https://www.ncbi.nlm.nih.gov/pubmed/16898902>.

71. Drucker AM, Baibergenova A, Rosen CF, Shear NH. Narrowband UVB as an effective substitute for psoralen plus UVA: lessons from a psoralen



shortage. *Photodermatol Photoimmunol Photomed* 2012;28:267-268. Available at: <https://www.ncbi.nlm.nih.gov/pubmed/22971194>.

72. Elcin G, Duman N, Karahan S, et al. Long-term follow-up of early mycosis fungoides patients treated with narrowband ultraviolet B phototherapy. *J Dermatolog Treat* 2014;25:268-273. Available at: <https://www.ncbi.nlm.nih.gov/pubmed/23030414>.

73. Querfeld C, Rosen ST, Kuzel TM, et al. Long-term follow-up of patients with early-stage cutaneous T-cell lymphoma who achieved complete remission with psoralen plus UV-A monotherapy. *Arch Dermatol* 2005;141:305-311. Available at: <https://www.ncbi.nlm.nih.gov/pubmed/15781671>.

74. Pavlotsky F, Hodak E, Ben Amitay D, Barzilai A. Role of bath psoralen plus ultraviolet A in early-stage mycosis fungoides. *J Am Acad Dermatol* 2014;71:536-541. Available at: <https://www.ncbi.nlm.nih.gov/pubmed/24836546>.

75. Amitay-Laish I, Prag-Naveh H, Dalal A, et al. Treatment of Early Folliculotropic Mycosis Fungoides with Special Focus on Psoralen plus Ultraviolet A. *Acta Derm Venereol* 2018;98:951-955. Available at: <https://www.ncbi.nlm.nih.gov/pubmed/30085321>.

76. Vieyra-Garcia P, Fink-Puches R, Porkert S, et al. Evaluation of Low-Dose, Low-Frequency Oral Psoralen-UV-A Treatment With or Without Maintenance on Early-Stage Mycosis Fungoides: A Randomized Clinical Trial. *JAMA Dermatol* 2019;155:538-547. Available at: <https://www.ncbi.nlm.nih.gov/pubmed/30892603>.

77. Almohideb M, Walsh S, Walsh S, et al. Bath Psoralen-ultraviolet A and Narrowband Ultraviolet B Phototherapy as Initial Therapy for Early-stage Mycosis Fungoides: A Retrospective Cohort of 267 Cases at the University of Toronto. *Clin Lymphoma Myeloma Leuk* 2017;17:604-612. Available at: <https://www.ncbi.nlm.nih.gov/pubmed/28711574>.

78. Nikolaou V, Sachlas A, Papadavid E, et al. Phototherapy as a first-line treatment for early-stage mycosis fungoides: The results of a large

retrospective analysis. *Photodermatol Photoimmunol Photomed* 2018;34:307-313. Available at: <https://www.ncbi.nlm.nih.gov/pubmed/29533478>.

79. Phan K, Ramachandran V, Fassihi H, Sebaratnam DF. Comparison of Narrowband UV-B With Psoralen-UV-A Phototherapy for Patients With Early-Stage Mycosis Fungoides: A Systematic Review and Meta-analysis. *JAMA Dermatol* 2019;155:335-341. Available at: <https://www.ncbi.nlm.nih.gov/pubmed/30698622>.

80. Ahmad K, Rogers S, McNicholas PD, Collins P. Narrowband UVB and PUVA in the treatment of mycosis fungoides: a retrospective study. *Acta Derm Venereol* 2007;87:413-417. Available at: <https://www.ncbi.nlm.nih.gov/pubmed/17721648>.

81. Ponte P, Serrao V, Apetato M. Efficacy of narrowband UVB vs. PUVA in patients with early-stage mycosis fungoides. *J Eur Acad Dermatol Venereol* 2010;24:716-721. Available at: <https://www.ncbi.nlm.nih.gov/pubmed/19929938>.

82. Diederer PV, van Weelden H, Sanders CJ, et al. Narrowband UVB and psoralen-UVA in the treatment of early-stage mycosis fungoides: a retrospective study. *J Am Acad Dermatol* 2003;48:215-219. Available at: <https://www.ncbi.nlm.nih.gov/pubmed/12582391>.

83. Hearn RM, Kerr AC, Rahim KF, et al. Incidence of skin cancers in 3867 patients treated with narrow-band ultraviolet B phototherapy. *Br J Dermatol* 2008;159:931-935. Available at: <https://www.ncbi.nlm.nih.gov/pubmed/18834483>.

84. Olsen EA, Hodak E, Anderson T, et al. Guidelines for phototherapy of mycosis fungoides and Sezary syndrome: A consensus statement of the United States Cutaneous Lymphoma Consortium. *J Am Acad Dermatol* 2016;74:27-58. Available at: <https://www.ncbi.nlm.nih.gov/pubmed/26547257>.

85. Ahad T, Wang EY, Liu YA, et al. Incidence of skin cancers in patients with eczema treated with ultraviolet phototherapy. *J Am Acad Dermatol* 2021. Available at: <https://www.ncbi.nlm.nih.gov/pubmed/34864113>.
86. Prince HM, Kim YH, Horwitz SM, et al. Brentuximab vedotin or physician's choice in CD30-positive cutaneous T-cell lymphoma (ALCANZA): an international, open-label, randomised, phase 3, multicentre trial. *Lancet* 2017;390:555-566. Available at: <https://www.ncbi.nlm.nih.gov/pubmed/28600132>.
87. Kim YH, Bagot M, Pinter-Brown L, et al. Mogamulizumab versus vorinostat in previously treated cutaneous T-cell lymphoma (MAVORIC): an international, open-label, randomised, controlled phase 3 trial. *Lancet Oncol* 2018;19:1192-1204. Available at: <https://www.ncbi.nlm.nih.gov/pubmed/30100375>.
88. Duvic M, Martin AG, Kim Y, et al. Phase 2 and 3 clinical trial of oral bexarotene (Targretin capsules) for the treatment of refractory or persistent early-stage cutaneous T-cell lymphoma. *Arch Dermatol* 2001;137:581-593. Available at: <https://www.ncbi.nlm.nih.gov/pubmed/11346336>.
89. Duvic M, Hymes K, Heald P, et al. Bexarotene is effective and safe for treatment of refractory advanced-stage cutaneous T-cell lymphoma: multinational phase II-III trial results. *J Clin Oncol* 2001;19:2456-2471. Available at: <https://www.ncbi.nlm.nih.gov/pubmed/11331325>.
90. Duvic M, Talpur R, Ni X, et al. Phase 2 trial of oral vorinostat (suberoylanilide hydroxamic acid, SAHA) for refractory cutaneous T-cell lymphoma (CTCL). *Blood* 2007;109:31-39. Available at: <https://www.ncbi.nlm.nih.gov/pubmed/16960145>.
91. Olsen EA, Kim YH, Kuzel TM, et al. Phase IIb multicenter trial of vorinostat in patients with persistent, progressive, or treatment refractory cutaneous T-cell lymphoma. *J Clin Oncol* 2007;25:3109-3115. Available at: <https://www.ncbi.nlm.nih.gov/pubmed/17577020>.
92. Duvic M, Olsen EA, Breneman D, et al. Evaluation of the long-term tolerability and clinical benefit of vorinostat in patients with advanced cutaneous T-cell lymphoma. *Clin Lymphoma Myeloma* 2009;9:412-416. Available at: <https://www.ncbi.nlm.nih.gov/pubmed/19951879>.
93. Piekarczyk RL, Frye R, Turner M, et al. Phase II multi-institutional trial of the histone deacetylase inhibitor romidepsin as monotherapy for patients with cutaneous T-cell lymphoma. *J Clin Oncol* 2009;27:5410-5417. Available at: <http://www.ncbi.nlm.nih.gov/pubmed/19826128>.
94. Whittaker SJ, Demierre MF, Kim EJ, et al. Final results from a multicenter, international, pivotal study of romidepsin in refractory cutaneous T-cell lymphoma. *J Clin Oncol* 2010;28:4485-4491. Available at: <https://www.ncbi.nlm.nih.gov/pubmed/20697094>.
95. Kim EJ, Kim YH, Rook AH, et al. Clinically significant responses achieved with romidepsin across disease compartments in patients with cutaneous T-cell lymphoma. *Leuk Lymphoma* 2015;56:2847-2854. Available at: <https://www.ncbi.nlm.nih.gov/pubmed/25791237>.
96. Horwitz SM, Kim YH, Foss F, et al. Identification of an active, well-tolerated dose of pralatrexate in patients with relapsed or refractory cutaneous T-cell lymphoma. *Blood* 2012;119:4115-4122. Available at: <https://www.ncbi.nlm.nih.gov/pubmed/22394596>.
97. Foss F, Horwitz SM, Coiffier B, et al. Pralatrexate is an effective treatment for relapsed or refractory transformed mycosis fungoides: a subgroup efficacy analysis from the PROPEL study. *Clin Lymphoma Myeloma Leuk* 2012;12:238-243. Available at: <https://www.ncbi.nlm.nih.gov/pubmed/22542448>.
98. Talpur R, Thompson A, Gangar P, Duvic M. Pralatrexate alone or in combination with bexarotene: long-term tolerability in relapsed/refractory mycosis fungoides. *Clin Lymphoma Myeloma Leuk* 2014;14:297-304. Available at: <https://www.ncbi.nlm.nih.gov/pubmed/24589156>.
99. Kennedy GA, Seymour JF, Wolf M, et al. Treatment of patients with advanced mycosis fungoides and Sezary syndrome with alemtuzumab.



# 原发性皮肤淋巴瘤

## NCCN Guidelines 2022 年第 2 版

Eur J Haematol 2003;71:250-256. Available at:  
<https://www.ncbi.nlm.nih.gov/pubmed/12950233>.

100. Lundin J, Hagberg H, Repp R, et al. Phase 2 study of alemtuzumab (anti-CD52 monoclonal antibody) in patients with advanced mycosis fungoides/Sezary syndrome. Blood 2003;101:4267-4272. Available at:  
<https://www.ncbi.nlm.nih.gov/pubmed/12543862>.

101. Bernengo MG, Quaglino P, Comessatti A, et al. Low-dose intermittent alemtuzumab in the treatment of Sezary syndrome: clinical and immunologic findings in 14 patients. Haematologica 2007;92:784-794. Available at:  
<https://www.ncbi.nlm.nih.gov/pubmed/17550851>.

102. Alinari L, Geskin L, Grady T, et al. Subcutaneous alemtuzumab for Sezary Syndrome in the very elderly. Leuk Res 2008;32:1299-1303. Available at:  
<http://www.ncbi.nlm.nih.gov/pubmed/18096224>.

103. Querfeld C, Mehta N, Rosen ST, et al. Alemtuzumab for relapsed and refractory erythrodermic cutaneous T-cell lymphoma: a single institution experience from the Robert H. Lurie Comprehensive Cancer Center. Leuk Lymphoma 2009;50:1969-1976. Available at:  
<https://www.ncbi.nlm.nih.gov/pubmed/19860617>.

104. de Masson A, Guitera P, Brice P, et al. Long-term efficacy and safety of alemtuzumab in advanced primary cutaneous T-cell lymphomas. Br J Dermatol 2014;170:720-724. Available at:  
<https://www.ncbi.nlm.nih.gov/pubmed/24438061>.

105. Khodadoust MS, Rook AH, Porcu P, et al. Pembrolizumab in Relapsed and Refractory Mycosis Fungoides and Sezary Syndrome: A Multicenter Phase II Study. J Clin Oncol 2020;38:20-28. Available at:  
<https://www.ncbi.nlm.nih.gov/pubmed/31532724>.

106. Olsen EA. Interferon in the treatment of cutaneous T-cell lymphoma. Dermatol Ther 2003;16:311-321. Available at:  
<https://www.ncbi.nlm.nih.gov/pubmed/14686974>.

107. Kaplan EH, Rosen ST, Norris DB, et al. Phase II study of recombinant human interferon gamma for treatment of cutaneous T-cell

lymphoma. J Natl Cancer Inst 1990;82:208-212. Available at:  
<https://www.ncbi.nlm.nih.gov/pubmed/2104937>.

108. Zackheim HS, Kashani-Sabet M, McMillan A. Low-dose methotrexate to treat mycosis fungoides: a retrospective study in 69 patients. J Am Acad Dermatol 2003;49:873-878. Available at:  
<https://www.ncbi.nlm.nih.gov/pubmed/14576667>.

109. McGirt LY, Thoburn C, Hess A, Vonderheid EC. Predictors of response to extracorporeal photopheresis in advanced mycosis fungoides and Sezary syndrome. Photodermatol Photoimmunol Photomed 2010;26:182-191. Available at:  
<https://www.ncbi.nlm.nih.gov/pubmed/20626820>.

110. Quaglino P, Knobler R, Fierro MT, et al. Extracorporeal photopheresis for the treatment of erythrodermic cutaneous T-cell lymphoma: a single center clinical experience with long-term follow-up data and a brief overview of the literature. Int J Dermatol 2013;52:1308-1318. Available at:  
<https://www.ncbi.nlm.nih.gov/pubmed/23786842>.

111. Knobler R, Arenberger P, Arun A, et al. European dermatology forum - updated guidelines on the use of extracorporeal photopheresis 2020 - part 1. J Eur Acad Dermatol Venereol 2020;34:2693-2716. Available at:  
<https://www.ncbi.nlm.nih.gov/pubmed/33025659>.

112. Zinzani PL, Baliva G, Magagnoli M, et al. Gemcitabine treatment in pretreated cutaneous T-cell lymphoma: experience in 44 patients. J Clin Oncol 2000;18:2603-2606. Available at:  
<https://www.ncbi.nlm.nih.gov/pubmed/10893292>.

113. Duvic M, Talpur R, Wen S, et al. Phase II evaluation of gemcitabine monotherapy for cutaneous T-cell lymphoma. Clin Lymphoma Myeloma 2006;7:51-58. Available at:  
<https://www.ncbi.nlm.nih.gov/pubmed/16879770>.

114. Jidar K, Ingen-Housz-Oro S, Beylot-Barry M, et al. Gemcitabine treatment in cutaneous T-cell lymphoma: a multicentre study of 23 cases.

Br J Dermatol 2009;161:660-663. Available at:  
<https://www.ncbi.nlm.nih.gov/pubmed/19438862>.

115. Pellegrini C, Stefoni V, Casadei B, et al. Long-term outcome of patients with advanced-stage cutaneous T cell lymphoma treated with gemcitabine. *Ann Hematol* 2014;93:1853-1857. Available at:  
<https://www.ncbi.nlm.nih.gov/pubmed/24908331>.

116. Pulini S, Rupoli S, Goteri G, et al. Pegylated liposomal doxorubicin in the treatment of primary cutaneous T-cell lymphomas. *Haematologica* 2007;92:686-689. Available at:  
<https://www.ncbi.nlm.nih.gov/pubmed/17488695>.

117. Quereux G, Marques S, Nguyen JM, et al. Prospective multicenter study of pegylated liposomal doxorubicin treatment in patients with advanced or refractory mycosis fungoides or Sezary syndrome. *Arch Dermatol* 2008;144:727-733. Available at:  
<https://www.ncbi.nlm.nih.gov/pubmed/18559761>.

118. Dummer R, Quaglino P, Becker JC, et al. Prospective international multicenter phase II trial of intravenous pegylated liposomal doxorubicin monochemotherapy in patients with stage IIB, IVA, or IVB advanced mycosis fungoides: final results from EORTC 21012. *J Clin Oncol* 2012;30:4091-4097. Available at:  
<https://www.ncbi.nlm.nih.gov/pubmed/23045580>.

119. Hughes CF, Khot A, McCormack C, et al. Lack of durable disease control with chemotherapy for mycosis fungoides and Sezary syndrome: a comparative study of systemic therapy. *Blood* 2015;125:71-81. Available at:  
<https://www.ncbi.nlm.nih.gov/pubmed/25336628>.

120. Quaglino P, Maule M, Prince HM, et al. Global patterns of care in advanced stage mycosis fungoides/Sezary syndrome: a multicenter retrospective follow-up study from the Cutaneous Lymphoma International Consortium. *Ann Oncol* 2017;28:2517-2525. Available at:  
<https://www.ncbi.nlm.nih.gov/pubmed/28961843>.

121. Whittaker S, Ortiz P, Dummer R, et al. Efficacy and safety of bexarotene combined with psoralen-ultraviolet A (PUVA) compared with PUVA treatment alone in stage IB-IIA mycosis fungoides: final results from the EORTC Cutaneous Lymphoma Task Force phase III randomized clinical trial (NCT00056056). *Br J Dermatol* 2012;167:678-687. Available at:  
<https://www.ncbi.nlm.nih.gov/pubmed/22924950>.

122. Duvic M, Apisarnthanarax N, Cohen DS, et al. Analysis of long-term outcomes of combined modality therapy for cutaneous T-cell lymphoma. *J Am Acad Dermatol* 2003;49:35-49. Available at:  
<https://www.ncbi.nlm.nih.gov/pubmed/12833006>.

123. Straus DJ, Duvic M, Kuzel T, et al. Results of a phase II trial of oral bexarotene (Targretin) combined with interferon alfa-2b (Intron-A) for patients with cutaneous T-cell lymphoma. *Cancer* 2007;109:1799-1803. Available at:  
<https://www.ncbi.nlm.nih.gov/pubmed/17366595>.

124. Siakantaris MP, Tsigotis P, Stavroyianni N, et al. Management of cutaneous T-Cell lymphoma patients with extracorporeal photopheresis. The Hellenic experience. *Transfus Apher Sci* 2012;46:189-193. Available at:  
<https://www.ncbi.nlm.nih.gov/pubmed/22178592>.

125. Querfeld C, Rosen ST, Guitart J, et al. Comparison of selective retinoic acid receptor- and retinoic X receptor-mediated efficacy, tolerance, and survival in cutaneous t-cell lymphoma. *J Am Acad Dermatol* 2004;51:25-32. Available at:  
<https://www.ncbi.nlm.nih.gov/pubmed/15243520>.

126. Cheeley J, Sahn RE, DeLong LK, Parker SR. Acitretin for the treatment of cutaneous T-cell lymphoma. *J Am Acad Dermatol* 2013;68:247-254. Available at:  
<https://www.ncbi.nlm.nih.gov/pubmed/22917895>.

127. Amitay-Laish I, Reiter O, Prag-Naveh H, et al. Retinoic acid receptor agonist as monotherapy for early-stage mycosis fungoides: does it work? *J Dermatolog Treat* 2019;30:258-263. Available at:  
<https://www.ncbi.nlm.nih.gov/pubmed/29889596>.



# 原发性皮肤淋巴瘤 NCCN Guidelines 2022 年第 2 版

128. Nikolaou V, Patsatsi A, Sidiropoulou P, et al. Monotherapy and combination therapy with acitretin for mycosis fungoides: results of a retrospective, multicentre study. *J Eur Acad Dermatol Venereol* 2020;34:2534-2540. Available at: <https://www.ncbi.nlm.nih.gov/pubmed/32364303>.

129. Horwitz SM, Scarisbrick JJ, Dummer R, et al. Randomized phase 3 ALCANZA study of brentuximab vedotin vs physician's choice in cutaneous T-cell lymphoma: final data. *Blood Adv* 2021;5:5098-5106. Available at: <https://www.ncbi.nlm.nih.gov/pubmed/34507350>.

130. Kim YH, Prince HM, Whittaker S, et al. Response to brentuximab vedotin versus physician's choice by CD30 expression and large cell transformation status in patients with mycosis fungoides: An ALCANZA sub-analysis. *Eur J Cancer* 2021;148:411-421. Available at: <https://www.ncbi.nlm.nih.gov/pubmed/33794441>.

131. Duvic M, Tetzlaff MT, Gangar P, et al. Results of a Phase II Trial of Brentuximab Vedotin for CD30+ Cutaneous T-Cell Lymphoma and Lymphomatoid Papulosis. *J Clin Oncol* 2015;33:3759-3765. Available at: <https://www.ncbi.nlm.nih.gov/pubmed/26261247>.

132. Kim YH, Tavallae M, Sundram U, et al. Phase II Investigator-Initiated Study of Brentuximab Vedotin in Mycosis Fungoides and Sezary Syndrome With Variable CD30 Expression Level: A Multi-Institution Collaborative Project. *J Clin Oncol* 2015;33:3750-3758. Available at: <https://www.ncbi.nlm.nih.gov/pubmed/26195720>.

133. Dummer R, Prince HM, Whittaker S, et al. Patient-reported quality of life in patients with relapsed/refractory cutaneous T-cell lymphoma: Results from the randomised phase III ALCANZA study. *Eur J Cancer* 2020;133:120-130. Available at: <https://www.ncbi.nlm.nih.gov/pubmed/32502876>.

134. Lewis DJ, Haun PL, Samimi SS, et al. Brentuximab Vedotin for Relapsed or Refractory Sezary Syndrome. *JAMA Dermatol* 2021;157:317-321. Available at: <https://www.ncbi.nlm.nih.gov/pubmed/33377934>.

135. Horwitz S, Zinzani PL, Bagot M, et al. Lack of impact of type and extent of prior therapy on outcomes of mogamulizumab therapy in patients with cutaneous T cell lymphoma in the MAVORIC trial. *Leuk Lymphoma* 2021;62:3109-3118. Available at: <https://www.ncbi.nlm.nih.gov/pubmed/34304674>.

136. Porcu P, Hudgens S, Horwitz S, et al. Quality of Life Effect of the Anti-CCR4 Monoclonal Antibody Mogamulizumab Versus Vorinostat in Patients With Cutaneous T-cell Lymphoma. *Clin Lymphoma Myeloma Leuk* 2021;21:97-105. Available at: <https://www.ncbi.nlm.nih.gov/pubmed/33158772>.

137. Cowan RA, Scarisbrick JJ, Zinzani PL, et al. Efficacy and safety of mogamulizumab by patient baseline blood tumour burden: a post hoc analysis of the MAVORIC trial. *J Eur Acad Dermatol Venereol* 2021;35:2225-2238. Available at: <https://www.ncbi.nlm.nih.gov/pubmed/34273208>.

138. Hirotsu KE, Neal TM, Khodadoust MS, et al. Clinical Characterization of Mogamulizumab-Associated Rash During Treatment of Mycosis Fungoides or Sezary Syndrome. *JAMA Dermatol* 2021;157:700-707. Available at: <https://www.ncbi.nlm.nih.gov/pubmed/33881447>.

139. Trum NA, Zain J, Martinez XU, et al. Mogamulizumab efficacy is underscored by its associated rash that mimics cutaneous T-cell lymphoma: a retrospective single-centre case series. *Br J Dermatol* 2022;186:153-166. Available at: <https://www.ncbi.nlm.nih.gov/pubmed/34427917>.

140. Wang JY, Hirotsu KE, Neal TM, et al. Histopathologic Characterization of Mogamulizumab-associated Rash. *Am J Surg Pathol* 2020;44:1666-1676. Available at: <https://www.ncbi.nlm.nih.gov/pubmed/32976123>.

141. Wang J, de Masson A, Ram-Wolff C, et al. Granulomatous rash associated with mogamulizumab mimicking mycosis fungoides: a case series. *Eur J Cancer* 2021;156 Suppl 1:S49. Available at:

142. Chen L, Carson KR, Staser KW, et al. Mogamulizumab-Associated Cutaneous Granulomatous Drug Eruption Mimicking Mycosis Fungoides but Possibly Indicating Durable Clinical Response. *JAMA Dermatol* 2019;155:968-971. Available at:

143. Musiek ACM, Rieger KE, Bagot M, et al. Dermatologic Events Associated with the Anti-CCR4 Antibody Mogamulizumab: Characterization and Management. *Dermatol Ther (Heidelb)* 2022;12:29-40. Available at: <https://www.ncbi.nlm.nih.gov/pubmed/34816383>.

144. Marchi E, Alinari L, Tani M, et al. Gemcitabine as frontline treatment for cutaneous T-cell lymphoma: phase II study of 32 patients. *Cancer* 2005;104:2437-2441. Available at: <https://www.ncbi.nlm.nih.gov/pubmed/16216001>.

145. Bisaccia E, Gonzalez J, Palangio M, et al. Extracorporeal photochemotherapy alone or with adjuvant therapy in the treatment of cutaneous T-cell lymphoma: a 9-year retrospective study at a single institution. *J Am Acad Dermatol* 2000;43:263-271. Available at: <https://www.ncbi.nlm.nih.gov/pubmed/10906649>.

146. Zic JA. The treatment of cutaneous T-cell lymphoma with photopheresis. *Dermatol Ther* 2003;16:337-346. Available at: <https://www.ncbi.nlm.nih.gov/pubmed/14686977>.

147. Arulogun S, Prince HM, Gambell P, et al. Extracorporeal photopheresis for the treatment of Sezary syndrome using a novel treatment protocol. *J Am Acad Dermatol* 2008;59:589-595. Available at: <https://www.ncbi.nlm.nih.gov/pubmed/18656282>.

148. Talpur R, Demierre MF, Geskin L, et al. Multicenter photopheresis intervention trial in early-stage mycosis fungoides. *Clin Lymphoma Myeloma Leuk* 2011;11:219-227. Available at: <https://www.ncbi.nlm.nih.gov/pubmed/21575927>.

149. Knobler R, Duvic M, Querfeld C, et al. Long-term follow-up and survival of cutaneous T-cell lymphoma patients treated with extracorporeal

photopheresis. *Photodermatol Photoimmunol Photomed* 2012;28:250-257. Available at: <https://www.ncbi.nlm.nih.gov/pubmed/22971190>.

150. Knobler R, Berlin G, Calzavara-Pinton P, et al. Guidelines on the use of extracorporeal photopheresis. *J Eur Acad Dermatol Venereol* 2014;28 Suppl 1:1-37. Available at: <https://www.ncbi.nlm.nih.gov/pubmed/24354653>.

151. Atilla E, Atilla PA, Bozdogan SC, et al. Extracorporeal photochemotherapy in mycosis fungoides. *Transfus Clin Biol* 2017;24:454-457. Available at: <https://www.ncbi.nlm.nih.gov/pubmed/28578935>.

152. Gao C, McCormack C, van der Weyden C, et al. Prolonged survival with the early use of a novel extracorporeal photopheresis regimen in patients with Sezary syndrome. *Blood* 2019;134:1346-1350. Available at: <https://www.ncbi.nlm.nih.gov/pubmed/31467061>.

153. Stevens SR, Baron ED, Masten S, Cooper KD. Circulating CD4+CD7- lymphocyte burden and rapidity of response: predictors of outcome in the treatment of Sezary syndrome and erythrodermic mycosis fungoides with extracorporeal photopheresis. *Arch Dermatol* 2002;138:1347-1350. Available at: <https://www.ncbi.nlm.nih.gov/pubmed/12374541>.

154. Stadler R, Otte HG, Luger T, et al. Prospective randomized multicenter clinical trial on the use of interferon -2a plus acitretin versus interferon -2a plus PUVA in patients with cutaneous T-cell lymphoma stages I and II. *Blood* 1998;92:3578-3581. Available at: <http://www.ncbi.nlm.nih.gov/pubmed/9808550>.

155. Chiarion-Sileni V, Bononi A, Fornasa CV, et al. Phase II trial of interferon-alpha-2a plus psoralen with ultraviolet light A in patients with cutaneous T-cell lymphoma. *Cancer* 2002;95:569-575. Available at: <https://www.ncbi.nlm.nih.gov/pubmed/12209749>.

156. Rupoli S, Goteri G, Pulini S, et al. Long-term experience with low-dose interferon-alpha and PUVA in the management of early mycosis

fungoides. Eur J Haematol 2005;75:136-145. Available at: <https://www.ncbi.nlm.nih.gov/pubmed/16000130>.

157. Olisova OY, Megna M, Grekova EV, et al. PUVA and interferon alpha2b combined therapy for patients with mycosis fungoides at different stages of the disease: a seven-year retrospective study in Russia. J Eur Acad Dermatol Venereol 2019;33:e72-e74. Available at: <https://www.ncbi.nlm.nih.gov/pubmed/30102807>.

158. Rupoli S, Canafoglia L, Goteri G, et al. Results of a prospective phase II trial with oral low-dose bexarotene plus photochemotherapy (PUVA) in refractory and/or relapsed patients with mycosis fungoides. Eur J Dermatol 2016;26:13-20. Available at: <https://www.ncbi.nlm.nih.gov/pubmed/26678311>.

159. Fujimura T, Sato Y, Tanita K, et al. Case series of cutaneous T-cell lymphomas treated with bexarotene-based therapy. J Dermatol 2020;47:636-640. Available at: <https://www.ncbi.nlm.nih.gov/pubmed/32207181>.

160. Morita A, Tateishi C, Muramatsu S, et al. Efficacy and safety of bexarotene combined with photo(chemo)therapy for cutaneous T-cell lymphoma. J Dermatol 2020;47:443-451. Available at: <https://www.ncbi.nlm.nih.gov/pubmed/32189402>.

161. Wilson LD, Jones GW, Kim D, et al. Experience with total skin electron beam therapy in combination with extracorporeal photopheresis in the management of patients with erythrodermic (T4) mycosis fungoides. J Am Acad Dermatol 2000;43:54-60. Available at: <https://www.ncbi.nlm.nih.gov/pubmed/10863224>.

162. Atzmony L, Amitay-Laish I, Gurion R, et al. Erythrodermic mycosis fungoides and Sezary syndrome treated with extracorporeal photopheresis as part of a multimodality regimen: A single-centre experience. J Eur Acad Dermatol Venereol 2015;29:2382-2389. Available at: <https://www.ncbi.nlm.nih.gov/pubmed/26299651>.

163. Wollina U, Looks A, Meyer J, et al. Treatment of stage II cutaneous T-cell lymphoma with interferon alfa-2a and extracorporeal photochemotherapy: a prospective controlled trial. J Am Acad Dermatol 2001;44:253-260. Available at: <https://www.ncbi.nlm.nih.gov/pubmed/11174383>.

164. Suchin KR, Cucchiara AJ, Gottlieb SL, et al. Treatment of cutaneous T-cell lymphoma with combined immunomodulatory therapy: a 14-year experience at a single institution. Arch Dermatol 2002;138:1054-1060. Available at: <https://www.ncbi.nlm.nih.gov/pubmed/12164743>.

165. Raphael BA, Shin DB, Suchin KR, et al. High clinical response rate of Sezary syndrome to immunomodulatory therapies: prognostic markers of response. Arch Dermatol 2011;147:1410-1415. Available at: <https://www.ncbi.nlm.nih.gov/pubmed/21844430>.

166. Straus DJ, Duvic M, Horwitz SM, et al. Final results of phase II trial of doxorubicin HCl liposome injection followed by bexarotene in advanced cutaneous T-cell lymphoma. Ann Oncol 2014;25:206-210. Available at: <https://www.ncbi.nlm.nih.gov/pubmed/24285015>.

167. Olsen EA, Whittaker S, Kim YH, et al. Clinical end points and response criteria in mycosis fungoides and Sezary syndrome: a consensus statement of the International Society for Cutaneous Lymphomas, the United States Cutaneous Lymphoma Consortium, and the Cutaneous Lymphoma Task Force of the European Organisation for Research and Treatment of Cancer. J Clin Oncol 2011;29:2598-2607. Available at: <https://www.ncbi.nlm.nih.gov/pubmed/21576639>.

168. van Doorn R, Scheffer E, Willemze R. Follicular mycosis fungoides, a distinct disease entity with or without associated follicular mucinosis: a clinicopathologic and follow-up study of 51 patients. Arch Dermatol 2002;138:191-198. Available at: <https://www.ncbi.nlm.nih.gov/pubmed/11843638>.

169. Gerami P, Rosen S, Kuzel T, et al. Folliculotropic mycosis fungoides: an aggressive variant of cutaneous T-cell lymphoma. Arch Dermatol



# 原发性皮肤淋巴瘤 NCCN Guidelines 2022 年第 2 版

2008;144:738-746. Available at:

<https://www.ncbi.nlm.nih.gov/pubmed/18559762>.

170. Lehman JS, Cook-Norris RH, Weed BR, et al. Folliculotropic mycosis fungoides: single-center study and systematic review. *Arch Dermatol* 2010;146:607-613. Available at:

<https://www.ncbi.nlm.nih.gov/pubmed/20566923>.

171. Wieser I, Wang C, Alberti-Violetti S, et al. Clinical characteristics, risk factors and long-term outcome of 114 patients with folliculotropic mycosis fungoides. *Arch Dermatol Res* 2017;309:453-459. Available at:

<https://www.ncbi.nlm.nih.gov/pubmed/28516243>.

172. Hodak E, Amitay-Laish I, Atzmony L, et al. New insights into folliculotropic mycosis fungoides (FMF): A single-center experience. *J Am Acad Dermatol* 2016;75:347-355. Available at:

<https://www.ncbi.nlm.nih.gov/pubmed/27245278>.

173. van Santen S, Roach RE, van Doorn R, et al. Clinical Staging and Prognostic Factors in Folliculotropic Mycosis Fungoides. *JAMA Dermatol* 2016;152:992-1000. Available at:

<https://www.ncbi.nlm.nih.gov/pubmed/27276223>.

174. Charli-Joseph Y, Kashani-Sabet M, McCalmont TH, et al. Association of a Proposed New Staging System for Folliculotropic Mycosis Fungoides With Prognostic Variables in a US Cohort. *JAMA Dermatol* 2021;157:157-165. Available at:

<https://www.ncbi.nlm.nih.gov/pubmed/33295938>.

175. van Santen S, van Doorn R, Neelis KJ, et al. Recommendations for treatment in folliculotropic mycosis fungoides: report of the Dutch Cutaneous Lymphoma Group. *Br J Dermatol* 2017;177:223-228. Available at:

<https://www.ncbi.nlm.nih.gov/pubmed/28132406>.

176. Lansigan F, Horwitz SM, Pinter-Brown LC, et al. Outcomes of Patients with Transformed Mycosis Fungoides: Analysis from a Prospective Multicenter US Cohort Study. *Clin Lymphoma Myeloma Leuk*

2020;20:744-748. Available at:

<https://www.ncbi.nlm.nih.gov/pubmed/32532611>.

177. de Masson A, Beylot-Barry M, Bouaziz JD, et al. Allogeneic stem cell transplantation for advanced cutaneous T-cell lymphomas: a study from the French Society of Bone Marrow Transplantation and French Study Group on Cutaneous Lymphomas. *Haematologica* 2014;99:527-534. Available at:

<https://www.ncbi.nlm.nih.gov/pubmed/24213148>.

178. Duarte RF, Boumendil A, Onida F, et al. Long-term outcome of allogeneic hematopoietic cell transplantation for patients with mycosis fungoides and Sezary syndrome: a European society for blood and marrow transplantation lymphoma working party extended analysis. *J Clin Oncol* 2014;32:3347-3348. Available at:

<https://www.ncbi.nlm.nih.gov/pubmed/25154828>.

179. Lechowicz MJ, Lazarus HM, Carreras J, et al. Allogeneic hematopoietic cell transplantation for mycosis fungoides and Sezary syndrome. *Bone Marrow Transplant* 2014;49:1360-1365. Available at:

<https://www.ncbi.nlm.nih.gov/pubmed/25068422>.

180. Hosing C, Bassett R, Dabaja B, et al. Allogeneic stem-cell transplantation in patients with cutaneous lymphoma: updated results from a single institution. *Ann Oncol* 2015;26:2490-2495. Available at:

<https://www.ncbi.nlm.nih.gov/pubmed/26416896>.

181. Shiratori S, Fujimoto K, Nishimura M, et al. Allogeneic hematopoietic stem cell transplantation following reduced-intensity conditioning for mycosis fungoides and Sezary syndrome. *Hematol Oncol* 2016;34:9-16. Available at:

<https://www.ncbi.nlm.nih.gov/pubmed/25312300>.

182. Domingo-Domenech E, Duarte RF, Boumendil A, et al. Allogeneic hematopoietic stem cell transplantation for advanced mycosis fungoides and Sezary syndrome. An updated experience of the Lymphoma Working Party of the European Society for Blood and Marrow Transplantation. *Bone Marrow Transplant* 2021;56:1391-1401. Available at:

<https://www.ncbi.nlm.nih.gov/pubmed/33420392>.





# 原发性皮肤淋巴瘤 NCCN Guidelines 2022 年第 2 版

183. Johnson WT, Mukherji R, Kartan S, et al. Allogeneic hematopoietic stem cell transplantation in advanced stage mycosis fungoides and Sezary syndrome: a concise review. *Chin Clin Oncol* 2019;8:12. Available at: <https://www.ncbi.nlm.nih.gov/pubmed/30525754>.
184. Iqbal M, Reljic T, Ayala E, et al. Efficacy of Allogeneic Hematopoietic Cell Transplantation in Cutaneous T Cell Lymphoma: Results of a Systematic Review and Meta-Analysis. *Biol Blood Marrow Transplant* 2020;26:76-82. Available at: <https://www.ncbi.nlm.nih.gov/pubmed/31494227>.
185. Duarte RF, Schmitz N, Servitje O, Sureda A. Haematopoietic stem cell transplantation for patients with primary cutaneous T-cell lymphoma. *Bone Marrow Transplant* 2008;41:597-604. Available at: <https://www.ncbi.nlm.nih.gov/pubmed/18176611>.
186. Duvic M, Donato M, Dabaja B, et al. Total skin electron beam and non-myeloablative allogeneic hematopoietic stem-cell transplantation in advanced mycosis fungoides and Sezary syndrome. *J Clin Oncol* 2010;28:2365-2372. Available at: <https://www.ncbi.nlm.nih.gov/pubmed/20351328>.
187. Weng WK, Arai S, Rezvani A, et al. Nonmyeloablative allogeneic transplantation achieves clinical and molecular remission in cutaneous T-cell lymphoma. *Blood Adv* 2020;4:4474-4482. Available at: <https://www.ncbi.nlm.nih.gov/pubmed/32941647>.
188. Isufi I, Seropian S, Gowda L, et al. Outcomes for allogeneic stem cell transplantation in refractory mycosis fungoides and primary cutaneous gamma Delta T cell lymphomas. *Leuk Lymphoma* 2020;61:2955-2961. Available at: <https://www.ncbi.nlm.nih.gov/pubmed/32643494>.
189. Thompson LL, Pan CX, Chang MS, et al. Alemtuzumab, total skin electron beam, and non-myeloablative allogeneic haematopoietic stem-cell transplantation in advanced sezary syndrome: a retrospective cohort study. *J Eur Acad Dermatol Venereol* 2021;35:e373-e375. Available at: <https://www.ncbi.nlm.nih.gov/pubmed/33545747>.
190. Mori T, Shiratori S, Suzumiya J, et al. Outcome of allogeneic hematopoietic stem cell transplantation for mycosis fungoides and Sezary syndrome. *Hematol Oncol* 2020;38:266-271. Available at: <https://www.ncbi.nlm.nih.gov/pubmed/32011008>.
191. Demierre MF, Gan S, Jones J, Miller DR. Significant impact of cutaneous T-cell lymphoma on patients' quality of life: results of a 2005 National Cutaneous Lymphoma Foundation Survey. *Cancer* 2006;107:2504-2511. Available at: <https://www.ncbi.nlm.nih.gov/pubmed/17048251>.
192. Sampogna F, Frontani M, Baliva G, et al. Quality of life and psychological distress in patients with cutaneous lymphoma. *Br J Dermatol* 2009;160:815-822. Available at: <https://www.ncbi.nlm.nih.gov/pubmed/19120325>.
193. Meyer N, Paul C, Misery L. Pruritus in cutaneous T-cell lymphomas: frequent, often severe and difficult to treat. *Acta Derm Venereol* 2010;90:12-17. Available at: <https://www.ncbi.nlm.nih.gov/pubmed/20107719>.
194. Trautinger F, Knobler R, Willemze R, et al. EORTC consensus recommendations for the treatment of mycosis fungoides/Sezary syndrome. *Eur J Cancer* 2006;42:1014-1030. Available at: <https://www.ncbi.nlm.nih.gov/pubmed/16574401>.
195. Eschler DC, Klein PA. An evidence-based review of the efficacy of topical antihistamines in the relief of pruritus. *J Drugs Dermatol* 2010;9:992-997. Available at: <https://www.ncbi.nlm.nih.gov/pubmed/20684150>.
196. Matsuda KM, Sharma D, Schonfeld AR, Kwatra SG. Gabapentin and pregabalin for the treatment of chronic pruritus. *J Am Acad Dermatol* 2016;75:619-625.e616. Available at: <https://www.ncbi.nlm.nih.gov/pubmed/27206757>.



## 原发性皮肤淋巴瘤 NCCN Guidelines 2022 年第 2 版

197. Duval A, Dubertret L. Aprepitant as an antipruritic agent? N Engl J Med 2009;361:1415-1416. Available at: <https://www.ncbi.nlm.nih.gov/pubmed/19797294>.

198. Booken N, Heck M, Nicolay JP, et al. Oral aprepitant in the therapy of refractory pruritus in erythrodermic cutaneous T-cell lymphoma. Br J Dermatol 2011;164:665-667. Available at: <https://www.ncbi.nlm.nih.gov/pubmed/21039410>.

199. Jimenez Gallo D, Albarran Planelles C, Linares Barrios M, et al. Treatment of pruritus in early-stage hypopigmented mycosis fungoides with aprepitant. Dermatol Ther 2014;27:178-182. Available at: <https://www.ncbi.nlm.nih.gov/pubmed/24517320>.

200. Demierre MF, Taverna J. Mirtazapine and gabapentin for reducing pruritus in cutaneous T-cell lymphoma. J Am Acad Dermatol 2006;55:543-544. Available at: <https://www.ncbi.nlm.nih.gov/pubmed/16908377>.

201. Stander S, Bockenholt B, Schurmeyer-Horst F, et al. Treatment of chronic pruritus with the selective serotonin re-uptake inhibitors paroxetine and fluvoxamine: results of an open-labelled, two-arm proof-of-concept study. Acta Derm Venereol 2009;89:45-51. Available at: <https://www.ncbi.nlm.nih.gov/pubmed/19197541>.

202. Bigliardi PL, Stammer H, Jost G, et al. Treatment of pruritus with topically applied opiate receptor antagonist. J Am Acad Dermatol 2007;56:979-988. Available at: <https://www.ncbi.nlm.nih.gov/pubmed/17320241>.

203. Axelrod PI, Lorber B, Vonderheid EC. Infections complicating mycosis fungoides and Sezary syndrome. JAMA 1992;267:1354-1358. Available at: <https://www.ncbi.nlm.nih.gov/pubmed/1740857>.

### 原发性皮肤 CD30+ T 细胞淋巴细胞增殖性疾病

原发皮肤 CD30+ T 细胞淋巴细胞增殖性疾病 (PCTLD) 表示一个疾病谱, 包括原发皮肤间变性大细胞淋巴瘤 (PC-ALCL)、淋巴瘤样丘疹病 (LyP)、以及具有重叠临床和病理特征的“交界性”病例。<sup>1,2</sup> 原发性皮肤病变、自发消退和无皮肤外扩散与较好的预后有关。<sup>3,4</sup>

PC-ALCL 约占所有 CTCL 的 8%, 组织学表征为大型 CD30+ (in >75%) 细胞成弥漫性、粘结成片分布, 呈间变性、多形性或免疫细胞外观。<sup>5</sup> 也可能存在斑片和斑块, 在病变中也可看到某种程度的自发缓解。尽管皮肤复发更为常见, 但 PC-ALCL 通常具有惰性病程, 预后良好。<sup>6-8</sup> 临床特征通常包括孤立性或局部结节或肿瘤 (经常破溃), 约 20% 的病例出现多灶性病变。皮肤外病变出现在约 10% 的病例中, 通常累及局部淋巴结。<sup>7</sup> 就诊时存在多处皮肤病变、腿部广泛皮肤病变、病变进展为皮肤外病变、早期皮肤复发和淋巴结进展与不良预后相关。<sup>9-11</sup>

LyP 在显著炎症背景下呈大型非典型间变性、免疫细胞或霍奇金样细胞的组织学异质性。<sup>2</sup> 已根据皮肤病变的进展定义了几种组织学亚型。临床特征包括慢性、自动复发消退丘疹结节 (分组或泛发) 皮肤病变。LyP 不被认为是恶性疾病, 预后良好, 5 年和 10 年 OS 率为 92%。<sup>8</sup> 然而, 研究报道称 LyP 可能会增加继发性淋巴瘤风险, 如 MF、PC-ALCL、全身性 ALCL 和霍奇金淋巴瘤。<sup>12-17</sup> 据报告称, 年龄大、TCR 基因重排阳性或混合型 LyP 诊断是疾病进展为淋巴瘤的预后指标。<sup>13,15</sup>

#### 文献检索标准和指南更新方法

在更新此版本原发性皮肤淋巴瘤 NCCN Guidelines 之前, 使用以下搜索术语: 原发性皮肤间变性大细胞淋巴瘤和淋巴瘤样丘疹病, 对 PubMed 数据库进行电子检索, 以获取自上次指南更新以来发表的 PCTLD 领域的关键文献。之所以选择 PubMed 数据库, 是因为它一直都是应用最广泛的医学文献资源, 也是索引同行评审的生物医学文献。<sup>18</sup>

通过选择以英文发表的人体研究缩小检索结果范围。结果被限制为以下文章类型: 临床试验, II 期; 临床试验, III 期; 临床试验, IV 期; 指南; 随机对照试验; 荟萃分析; 系统性回顾; 以及验证研究。

视作与本指南相关的核心 PubMed 文献的数据被纳入本版本的“讨论”章节。对于缺乏高水平证据的内容, 其推荐基于专家组对低水平证据和专家意见的审核。

NCCN Guidelines 编写和更新的全部详情请浏览 [www.NCCN.org](http://www.NCCN.org)。

#### 诊断

如前所述, PCTLD 是临床表现谱, 包括 LyP (多为丘疹状, 且总是消退)、PC-ALCL (多为结节状, 且持续存在), 以及“交界性”表现 (即病灶消退, 但所需时间较长或病灶较大, 且不像 LyP 为丘疹状)。<sup>5</sup> 临床和病理相关性对于在 PCTLD 的谱内进行区分以及区分 PCTLD 与其他皮肤 CD30+ 疾病至关重要 (即区分全身性 ALCL、成人 T 细胞淋巴瘤/白血病 [ATLL]、PTCL、蕈样肉芽肿 [MF; 特别是大细胞转化 (LCT)] 和诸如淋巴瘤样药物反应、节肢动物叮咬、病毒感染等良性疾病)。MF 和 PCTLD 可以共存于同一患者。淋巴瘤样药物反应与某些药物相关联 (如氨氯地平、卡马西平、头孢呋辛), 并在组织学上可能与 CD30+ 非典型大细胞相关。经典霍奇金淋巴瘤 (CHL) 与 MF 和 PCTLD 的关联比以前认为的更少; 然而, CD30 和 CD15 在这些 T 细胞淋巴瘤中的共表达可能导致误诊 CHL。<sup>19</sup> 因此, 务必注意不要将淋巴结中的 CD30+ T 细胞淋巴瘤诊断为霍奇金淋巴瘤。

全面的皮肤检查 (以查找 MF 的证据)、可疑皮肤病变的充分活检 (穿刺、切取、切除) 和皮肤活检标本的 IHC 是确诊所必需的。对于某些情形, 分子分析检测克隆性 TCR 基因重排、可疑淋巴结切除或切取活检以及 HTLV-1 血清学检查以确定 CD30+ ATLL 会有帮助。然而, 并非只有

PCTLD 病例均被证实 *TCR* 基因重排，非恶性疾病患者也可见 *TCR* 重排。对于选定病例，检查皮肤、血液和/或淋巴结中的相同克隆可能会有帮助。<sup>20</sup> 识别克隆性 *TCR* 基因重排没有明确的既定预后价值；然而，其有助于确定临床分期或评估复发或残留疾病。已提出 *GATA3* 的免疫组织化学表达可用于区分 MF-LCT 和 CD30+ PCTLD（MF-LCT 与 *GATA3* 的强/弥漫性表达相关，而 CD30+ PCTLD 显示 *GATA3* 的可变/中度表达。<sup>21</sup>

PCTLD 特征性免疫表型如下：CD30+ (>75% 细胞)、CD4+、CD2/CD5/CD3 的变型缺失和 CD8+ (<5%) 细胞毒性颗粒结合蛋白阳性。IHC 抗原谱应包括 CD3、CD4、CD8、CD20、CD30、CD56 和间变性淋巴瘤激酶 (ALK)。ALK 阳性 PC-ALCL 极为罕见，CD30 + PCTLD 中通常不存在 t(2;5) 易位。<sup>22,23</sup> ALK 阳性和 t(2;5) 易位可以帮助区分源于淋巴结的 CD30+ PCTLD 和 ALCL。

某些情形下，CD2、CD5、CD7、CD25、TIA1、颗粒酶 B、穿孔素、TCR β、TCR δ、IRF4/MUM1 和上皮膜抗原 (EMA) 等其他标志物可能会有帮助。PC-ALCL 中的 T 细胞表型和穿孔素表达异常明显比转化型 MF 中更加频繁，可能对 PC-ALCL 和 CD30 表达转化型 MF 之间的鉴别诊断会有帮助。<sup>24</sup>

MUM1 表达对于区分 LyP 和 PC-ALCL 是有价值的，因为大多数 LyP 病例 (87%) 的 MUM1 染色呈阳性，相比之下仅有 20% 的 PC-ALCL 病例呈阳性。<sup>25</sup> 已在 PC-ALCL 和 LyP 患者的 *DUSP22-IRF4* (6p25.3) 基因重排已有描述，但其与预后意义无关。<sup>26-28</sup> 一项大型多中心研究对在 T 细胞淋巴瘤增殖性疾病皮肤活检中检测 *IRF4* 易位的临床效用进行了研究，*IRF4* 的荧光原位杂交 (FISH) 检测对皮肤 ALCL 的特异性和阳性预测值分别为 99% 和 90%。<sup>26</sup> FISH 检测 *ALK* 和 *DUSP22-IRF4* 重排在某些情形下会有帮助。通过 HTLV-1 血清学或其他方法评估 HTLV-1 状态，可能对危险人群有帮助，以排除 CD30 阳性 ATLL 的诊断（通常为 HTLV-1 阳性）。

### 检查

初始检查包括病史及完整的体检，其中包括全身皮肤检查、外周淋巴结区域以及肝或脾触诊。实验室检查应包括 CBC 分类、血生化全项和 LDH 程度检测。对于孕妇而言，许多皮肤定向治疗或全身性治疗为禁用或其安全性不明。因此，建议针对育龄期女性进行妊娠试验。

如果皮肤活检无法诊断，推荐对淋巴结肿大或皮肤外部位进行活检。仅凭 FNA 不足以做出初始诊断。建议切除活检或切取活检，而不是空芯针活检。但是在某些情况下，当淋巴结难以切除或切取活检时，联合空芯针和 FNA 活检并结合适当辅助鉴别诊断方法也可能足够确诊。骨髓检查对于 PC-ALCL 患者分期的价值有限，病变分期不需要进行骨髓检查。<sup>29</sup> 对于孤立性 PC-ALCL 或影像上无皮肤以外受累的 PC-ALCL，可以考虑进行骨髓穿刺和活检。

对于 PC-ALCL，推荐对胸部、腹部和骨盆进行增强 CT 扫描或全身 PET/CT 扫描。对于 CT 可能无法充分显像的结外病变患者，PET 扫描可能是首选。对于 LyP，只有怀疑相关淋巴瘤累及全身时才进行影像学检查和骨髓检查。

### 原发性皮肤 ALCL

#### 放射疗法

对于孤立性或成组病灶患者推荐单独应用受累野放疗 (ISRT) 或手术切除 (± ISRT)。<sup>6-8,30-33</sup>

荷兰皮肤淋巴瘤工作组的一项报告评估了 PCTLD 患者 (118 例 LyP 患者，79 例 PC-ALCL 患者，11 例区域淋巴结受累 PC-ALCL 患者) 的长期结局，PC-ALCL 患者采用放疗或手术切除 (分别有 48% 和 19% 的患者采用) 作为初始治疗的 CR 率为 100%。<sup>7</sup> 中位随访 61 个月后，分别有 41% 和 10% 的患者报告后续的仅皮肤复发和皮肤外病变。

据一项仅限适合接受放疗（主要治疗或手术切除后）的 PC-ALCL 患者 (n = 56) 的多中心回顾性分析报告，中位随访 4 年后，临床完全缓解 (cCR) 率为 95%，局部控制率为 98%。<sup>34</sup> 尽管中位放疗剂量为 35 Gy（范围为 6-45 Gy），在剂量仅有 6 Gy 时也观察到 CR，且达到 cCR 与放疗剂量无关，说明放疗剂量 <30 Gy 可能适合用于治疗局部病变。最近的其他报告也证实了低剂量放疗 (≤20 Gy) 治疗孤立性或局部 PC-ALCL 的疗效。<sup>35-37</sup>

### 全身治疗

全身性治疗仅适用于多灶性病变（± 皮肤定向治疗）和区域淋巴结受累（± ISRT）患者。观察（如果无症状）适用于多灶性病变患者，而单用 ISRT 适用于区域淋巴结受累 ± 原发性皮肤病变的特定患者。

根据 ALCANZA 研究的结果，brentuximab vedotin 是首选的全身性治疗方案。<sup>38</sup> 在该项包括 31 例既往接受过治疗的 PC-ALCL 患者的研究中，应用 brentuximab vedotin 的持续 4 个月或更长时间的 ORR 显著高于应用甲氨蝶呤或贝沙罗汀的医生选择治疗（75% 对 20%），应用 brentuximab vedotin 的 CR 患者比例也高于医生选择治疗（31% 对 7%）。<sup>38</sup>

在一项多中心研究中，评估了 FDA 批准 brentuximab vedotin 之前纳入荷兰皮肤淋巴瘤登记处的多灶性病变患者的治疗方案的疗效（24 例初次发病患者和 17 例复发病变患者），放疗 (n = 21)、全身化疗 (n = 9) 和低剂量甲氨蝶呤 (n = 7) 是当时最常见的治疗方案，其 ORR 分别为 100% (100% CR)、100% (78% CR) 和 57% (43% CR)。<sup>39</sup> 存在 >5 个皮肤病变与皮肤外复发风险更高相关（56% 对 20% [存在 2-5 个皮肤病变时]）。根据有限的可用数据，将低剂量甲氨蝶呤（每周 50 mg）、<sup>40,41</sup> 普拉曲沙、<sup>42</sup> 全身类视黄醇（用于多灶性病变的贝沙罗汀）<sup>43-46</sup> 和 IFN（多灶性病变）<sup>43,47-49</sup> 作为其他推荐方案的选择。

还在 PC-ALCL 患者中对多药化疗（CHOP [环磷酰胺、多柔比星、长春新碱和强的松] 或 CHOEP [环磷酰胺、多柔比星、长春新碱、依托泊苷和强的松]）伴或不伴 ISRT 进行了研究，并将其列为区域淋巴结受累的特定患者的治疗方案。<sup>7,50</sup> 在前文所述荷兰皮肤淋巴瘤工作组评估 219 例 PCTLD 患者长期结局的报告中，11 例 PC-ALCL 和区域淋巴结受累患者中有 9 例 (82%) 接受类似 CHOP 的多药化疗作为初始治疗 (82%)，8 例患者 (88%) 达到 CR。<sup>7</sup> 然而，这 8 例患者中有 5 例在随访期间出现皮肤复发。中位随访 58 个月后，疾病相关 5 年生存率为 91%。

2018 年 11 月，FDA 根据 ECHELON - 2 试验的结果，批准将 brentuximab vedotin 联合环磷酰胺、多柔比星和强的松 (CHP) 用于治疗既往未经治疗的全身性 ALCL 或其他 CD30 阳性 PTCL，该试验结果显示，对于 CD30 阳性 PTCL 患者，brentuximab vedotin + CHP 优于 CHOP，PFS 和 OS 显著改善。<sup>51</sup> 但是，该试验排除了 PC-ALCL 患者。然而，由于将 CHOP 列为具有区域性结节的皮肤 ALCL 的主要治疗选择（其他推荐方案），专家组承认 brentuximab vedotin + CHP 也将是这些患者的合适选择。将 brentuximab vedotin + CHP 列为其他推荐方案下的一个选择，作为伴有区域性结节的皮肤 ALCL 患者的主要治疗。

### 淋巴瘤样丘疹病

在治疗 LyP 的患者时必须提醒他们，这不是一种恶性疾病，而是一种复发性良性淋巴细胞增殖，可自行消退。

无症状病变患者的首选方案是观察。局部类固醇或光疗是有限病变（有症状患者）或广泛性病变的合适初始治疗选择。<sup>7,44,52-54</sup> 在接受光疗的患者中，窄谱 UVB 通常优于 PUVA。在前文所述包括 118 例 LyP 患者的荷兰皮肤淋巴瘤工作组报告中，局部用类固醇和光疗是最常用的皮肤导向疗法，分别作为初始治疗用于 56% 和 35% 的患者。<sup>7</sup> 虽然 CR 或 PR 很常见，但这些治疗都未获得持续 CR。在一项对 252 例 LyP 患者进行的回顾



# 原发性皮肤淋巴瘤

## NCCN Guidelines 2022 年第 2 版

性多中心研究中，局部类固醇和光疗是最常用的一线治疗方案（分别开给 35% 和 14% 的患者），CR 率为 48%。<sup>55</sup> 估计总体中位 DFS 为 11 个月，但接受光疗患者的 DFS 较长（23 个月； $P < .03$ ）。A 型 LyP 的存在和使用光疗之外的一线治疗与早期皮肤复发风险升高显著相关。

全身性治疗仅适用于伴广泛性病变的患者。甲氨蝶呤广泛用于治疗 LyP。<sup>40,55-62</sup> 在一项对 45 例 LyP 和其他 CD30+ PCTLD 患者进行的回顾性研究中，低剂量甲氨蝶呤 ( $\leq 25$  mg) 对于 87% 的患者取得了令人满意的疾病控制效果，所有患者的中位总治疗时间均  $> 39$  个月。<sup>58</sup> 停药后，25% 的患者在 24 至 227 个月的随访期内没有出现疾病复发。另一项评估 28 例 LyP 患者低剂量甲氨蝶呤疗效的研究报告称，每周 7.5 mg 到 10 mg 剂量的甲氨蝶呤可以达到令人满意的疾病控制效果。<sup>40</sup> 根据主要来自病例报告的有限可用数据，将全身类视黄醇（贝沙罗汀）列为一种选择。<sup>43-46</sup>

尽管多药化疗往往可减少或清除病变，但对 LyP 患者一致发现有治疗后甚至治疗期间的迅速复发。

### 复发/难治性疾病的随访和治疗

对于临床获益的患者和/或疾病对初始治疗有反应的患者，应考虑维持或减量方案以优化缓解持续时间。疾病对初始治疗没有足够缓解的患者，一般先采用推荐用于初始治疗的替代方案进行治疗，之后再转入难治性疾病的治疗。通常原方案对复发的疾病仍然有效。对于 PC-ALCL 患者，应采用推荐用于 MF 的 LCT 的全身性治疗方案来治疗对多种既往治疗效果不佳的病变。

将 brentuximab vedotin 列为治疗对多种主要治疗方案效果不佳的 LyP 的一种选择。<sup>63,64</sup> 在对 12 例难治性 LyP 患者进行的 II 期研究中，brentuximab vedotin 的 ORR 为 100%，CR 率为 58%。<sup>64</sup> 中位缓解持续时间为 20 个周。10 例患者 (83%) 中最常见的不良事件为 1 级或 2 级周围

神经病变。需要进一步研究以优化剂量，从而最大限度地降低周围神经病变的发生率。

在观察期间，定期随访（包括全面皮肤检查）至关重要，因为这些患者可能随时间推移而发生相关恶性血液病（尤其是 MF 或 ALCL）。<sup>55,65</sup> 由于二次淋巴恶性肿瘤的风险很高，LyP 患者（即使是初始治疗有效的患者）需要终身随访（包括全面皮肤检查）。

### 参考文献

- Kim YH, Willemze R, Pimpinelli N, et al. TNM classification system for primary cutaneous lymphomas other than mycosis fungoides and Sezary syndrome: a proposal of the International Society for Cutaneous Lymphomas (ISCL) and the Cutaneous Lymphoma Task Force of the European Organization of Research and Treatment of Cancer (EORTC). *Blood* 2007;110:479-484. Available at: <https://www.ncbi.nlm.nih.gov/pubmed/17339420>.
- Kempf W, Pfaltz K, Vermeer MH, et al. EORTC, ISCL, and USCLC consensus recommendations for the treatment of primary cutaneous CD30-positive lymphoproliferative disorders: lymphomatoid papulosis and primary cutaneous anaplastic large-cell lymphoma. *Blood* 2011;118:4024-4035. Available at: <https://www.ncbi.nlm.nih.gov/pubmed/21841159>.
- Paulli M, Berti E, Rosso R, et al. CD30/Ki-1-positive lymphoproliferative disorders of the skin--clinicopathologic correlation and statistical analysis of 86 cases: a multicentric study from the European Organization for Research and Treatment of Cancer Cutaneous Lymphoma Project Group. *J Clin Oncol* 1995;13:1343-1354. Available at: <https://www.ncbi.nlm.nih.gov/pubmed/7751878>.
- Vergier B, Beylot-Barry M, Pulford K, et al. Statistical evaluation of diagnostic and prognostic features of CD30+ cutaneous lymphoproliferative disorders: a clinicopathologic study of 65 cases. *Am J Surg Pathol* 1998;22:1192-1202. Available at: <https://www.ncbi.nlm.nih.gov/pubmed/9777981>.
- Willemze R, Cerroni L, Kempf W, et al. The 2018 update of the WHO-EORTC classification for primary cutaneous lymphomas. *Blood* 2019;133:1703-1714. Available at: <https://www.ncbi.nlm.nih.gov/pubmed/30635287>.
- Beljaards RC, Kaudewitz P, Berti E, et al. Primary cutaneous CD30-positive large cell lymphoma: definition of a new type of cutaneous lymphoma with a favorable prognosis. A European Multicenter Study of 47 patients. *Cancer* 1993;71:2097-2104. Available at: <https://www.ncbi.nlm.nih.gov/pubmed/8382999>.
- Bekkenk MW, Geelen FA, van Voorst Vader PC, et al. Primary and secondary cutaneous CD30(+) lymphoproliferative disorders: a report from the Dutch Cutaneous Lymphoma Group on the long-term follow-up data of 219 patients and guidelines for diagnosis and treatment. *Blood* 2000;95:3653-3661. Available at: <https://www.ncbi.nlm.nih.gov/pubmed/10845893>.
- Liu HL, Hoppe RT, Kohler S, et al. CD30+ cutaneous lymphoproliferative disorders: the Stanford experience in lymphomatoid papulosis and primary cutaneous anaplastic large cell lymphoma. *J Am Acad Dermatol* 2003;49:1049-1058. Available at: <https://www.ncbi.nlm.nih.gov/pubmed/14639383>.
- Woo DK, Jones CR, Vanoli-Storz MN, et al. Prognostic factors in primary cutaneous anaplastic large cell lymphoma: characterization of clinical subset with worse outcome. *Arch Dermatol* 2009;145:667-674. Available at: <https://www.ncbi.nlm.nih.gov/pubmed/19528422>.
- Benner MF, Willemze R. Applicability and prognostic value of the new TNM classification system in 135 patients with primary cutaneous anaplastic large cell lymphoma. *Arch Dermatol* 2009;145:1399-1404. Available at: <https://www.ncbi.nlm.nih.gov/pubmed/20026848>.
- Fernandez-de-Misa R, Hernandez-Machin B, Combalia A, et al. Prognostic factors in patients with primary cutaneous anaplastic large cell lymphoma: a multicentric, retrospective analysis of the Spanish Group of Cutaneous Lymphoma. *J Eur Acad Dermatol Venereol* 2020;34:762-768. Available at: <https://www.ncbi.nlm.nih.gov/pubmed/31591786>.
- Wang HH, Myers T, Lach LJ, et al. Increased risk of lymphoid and nonlymphoid malignancies in patients with lymphomatoid papulosis. *Cancer* 1999;86:1240-1245. Available at: <https://www.ncbi.nlm.nih.gov/pubmed/10506709>.

13. de Souza A, el-Azhary RA, Camilleri MJ, et al. In search of prognostic indicators for lymphomatoid papulosis: a retrospective study of 123 patients. *J Am Acad Dermatol* 2012;66:928-937. Available at: <https://www.ncbi.nlm.nih.gov/pubmed/21982062>.

14. Nikolaou V, Papadavid E, Ekonomidi A, et al. Association of clinicopathological characteristics with secondary neoplastic lymphoproliferative disorders in patients with lymphomatoid papulosis. *Leuk Lymphoma* 2015;56:1303-1307. Available at: <https://www.ncbi.nlm.nih.gov/pubmed/25242096>.

15. Cordel N, Tressieres B, D'Incan M, et al. Frequency and Risk Factors for Associated Lymphomas in Patients With Lymphomatoid Papulosis. *Oncologist* 2016;21:76-83. Available at: <https://www.ncbi.nlm.nih.gov/pubmed/26668250>.

16. Wieser I, Oh CW, Talpur R, Duvic M. Lymphomatoid papulosis: Treatment response and associated lymphomas in a study of 180 patients. *J Am Acad Dermatol* 2016;74:59-67. Available at: <https://www.ncbi.nlm.nih.gov/pubmed/26518172>.

17. AbuHilal M, Walsh S, Shear N. Associated Hematolymphoid Malignancies in Patients With Lymphomatoid Papulosis: A Canadian Retrospective Study. *J Cutan Med Surg* 2017;21:507-512. Available at: <https://www.ncbi.nlm.nih.gov/pubmed/28614957>.

18. PubMed Overview. Available at: <https://pubmed.ncbi.nlm.nih.gov/about/>. Accessed June 8, 2022.

19. Eberle FC, Song JY, Xi L, et al. Nodal involvement by cutaneous CD30-positive T-cell lymphoma mimicking classical Hodgkin lymphoma. *Am J Surg Pathol* 2012;36:716-725. Available at: <https://www.ncbi.nlm.nih.gov/pubmed/22367293>.

20. Thurber SE, Zhang B, Kim YH, et al. T-cell clonality analysis in biopsy specimens from two different skin sites shows high specificity in the diagnosis of patients with suggested mycosis fungoides. *J Am Acad*

*Dermatol* 2007;57:782-790. Available at: <https://www.ncbi.nlm.nih.gov/pubmed/17646032>.

21. Collins K, Gu J, Aung PP, et al. Is immunohistochemical expression of GATA3 helpful in the differential diagnosis of transformed mycosis fungoides and primary cutaneous CD30-positive T cell lymphoproliferative disorders? *Virchows Arch* 2021;479:377-383. Available at: <https://www.ncbi.nlm.nih.gov/pubmed/33604757>.

22. DeCoteau JF, Butmarc JR, Kinney MC, Kadin ME. The t(2;5) chromosomal translocation is not a common feature of primary cutaneous CD30+ lymphoproliferative disorders: comparison with anaplastic large-cell lymphoma of nodal origin. *Blood* 1996;87:3437-3441. Available at: <https://www.ncbi.nlm.nih.gov/pubmed/8605362>.

23. Melchers RC, Willemze R, van de Loo M, et al. Clinical, Histologic, and Molecular Characteristics of Anaplastic Lymphoma Kinase-positive Primary Cutaneous Anaplastic Large Cell Lymphoma. *Am J Surg Pathol* 2020;44:776-781. Available at: <https://www.ncbi.nlm.nih.gov/pubmed/32412717>.

24. Fauconneau A, Pham-Ledard A, Cappellen D, et al. Assessment of diagnostic criteria between primary cutaneous anaplastic large-cell lymphoma and CD30-rich transformed mycosis fungoides; a study of 66 cases. *Br J Dermatol* 2015;172:1547-1554. Available at: <https://www.ncbi.nlm.nih.gov/pubmed/25645336>.

25. Kempf W, Kutzner H, Cozzio A, et al. MUM1 expression in cutaneous CD30+ lymphoproliferative disorders: a valuable tool for the distinction between lymphomatoid papulosis and primary cutaneous anaplastic large-cell lymphoma. *Br J Dermatol* 2008;158:1280-1287. Available at: <https://www.ncbi.nlm.nih.gov/pubmed/18410414>.

26. Wada DA, Law ME, Hsi ED, et al. Specificity of IRF4 translocations for primary cutaneous anaplastic large cell lymphoma: a multicenter study of 204 skin biopsies. *Mod Pathol* 2011;24:596-605. Available at: <https://www.ncbi.nlm.nih.gov/pubmed/21169992>.



27. Karai LJ, Kadin ME, Hsi ED, et al. Chromosomal rearrangements of 6p25.3 define a new subtype of lymphomatoid papulosis. *Am J Surg Pathol* 2013;37:1173-1181. Available at: <https://www.ncbi.nlm.nih.gov/pubmed/23648461>.
28. Onaindia A, Montes-Moreno S, Rodriguez-Pinilla SM, et al. Primary cutaneous anaplastic large cell lymphomas with 6p25.3 rearrangement exhibit particular histological features. *Histopathology* 2015;66:846-855. Available at: <https://www.ncbi.nlm.nih.gov/pubmed/25131361>.
29. Benner MF, Willemze R. Bone marrow examination has limited value in the staging of patients with an anaplastic large cell lymphoma first presenting in the skin. Retrospective analysis of 107 patients. *Br J Dermatol* 2008;159:1148-1151. Available at: <https://www.ncbi.nlm.nih.gov/pubmed/18782320>.
30. Yu JB, McNiff JM, Lund MW, Wilson LD. Treatment of primary cutaneous CD30+ anaplastic large-cell lymphoma with radiation therapy. *Int J Radiat Oncol Biol Phys* 2008;70:1542-1545. Available at: <https://www.ncbi.nlm.nih.gov/pubmed/18037577>.
31. Booken N, Goerdts S, Klemke CD. Clinical spectrum of primary cutaneous CD30-positive anaplastic large cell lymphoma: an analysis of the Mannheim Cutaneous Lymphoma Registry. *J Dtsch Dermatol Ges* 2012;10:331-339. Available at: <https://www.ncbi.nlm.nih.gov/pubmed/22525148>.
32. Huang BS, Chen WY, Wang CW, et al. Relapse Pattern and Treatment Outcome of Curative Radiotherapy for Primary Cutaneous CD30+ Anaplastic Large-cell Lymphoma: A Retrospective Cohort Study. *Acta Derm Venereol* 2016;96:394-395. Available at: <https://www.ncbi.nlm.nih.gov/pubmed/26463467>.
33. Hapgood G, Pickles T, Sehn LH, et al. Outcome of primary cutaneous anaplastic large cell lymphoma: a 20-year British Columbia Cancer Agency experience. *Br J Haematol* 2017;176:234-240. Available at: <https://www.ncbi.nlm.nih.gov/pubmed/27766622>.
34. Million L, Yi EJ, Wu F, et al. Radiation Therapy for Primary Cutaneous Anaplastic Large Cell Lymphoma: An International Lymphoma Radiation Oncology Group Multi-institutional Experience. *Int J Radiat Oncol Biol Phys* 2016;95:1454-1459. Available at: <https://www.ncbi.nlm.nih.gov/pubmed/27315663>.
35. Melchers RC, Willemze R, Daniels LA, et al. Recommendations for the Optimal Radiation Dose in Patients With Primary Cutaneous Anaplastic Large Cell Lymphoma: A Report of the Dutch Cutaneous Lymphoma Group. *Int J Radiat Oncol Biol Phys* 2017;99:1279-1285. Available at: <https://www.ncbi.nlm.nih.gov/pubmed/28958772>.
36. Smith GL, Duvic M, Yehia ZA, et al. Effectiveness of low-dose radiation for primary cutaneous anaplastic large cell lymphoma. *Adv Radiat Oncol* 2017;2:363-369. Available at: <https://www.ncbi.nlm.nih.gov/pubmed/29114604>.
37. Piccinno R, Damiani G, Rossi LC, Berti E. Radiotherapy of primary cutaneous anaplastic large cell lymphoma: our experience in 30 cases. *Int J Dermatol* 2020;59:469-473. Available at: <https://www.ncbi.nlm.nih.gov/pubmed/31916593>.
38. Prince HM, Kim YH, Horwitz SM, et al. Brentuximab vedotin or physician's choice in CD30-positive cutaneous T-cell lymphoma (ALCANZA): an international, open-label, randomised, phase 3, multicentre trial. *Lancet* 2017;390:555-566. Available at: <https://www.ncbi.nlm.nih.gov/pubmed/28600132>.
39. Melchers RC, Willemze R, Bekkenk MW, et al. Evaluation of treatment results in multifocal primary cutaneous anaplastic large cell lymphoma: report of the Dutch Cutaneous Lymphoma Group. *Br J Dermatol* 2018;179:724-731. Available at: <https://www.ncbi.nlm.nih.gov/pubmed/29494757>.
40. Bruijn MS, Horvath B, van Voorst Vader PC, et al. Recommendations for treatment of lymphomatoid papulosis with methotrexate: a report from the Dutch Cutaneous Lymphoma Group. *Br J Dermatol*



# 原发性皮肤淋巴瘤 NCCN Guidelines 2022 年第 2 版

2015;173:1319-1322. Available at:

<https://www.ncbi.nlm.nih.gov/pubmed/25998985>.

41. Park JB, Yang MH, Kwon DI, et al. Low-dose Methotrexate Treatment for Solitary or Localized Primary Cutaneous Anaplastic Large Cell Lymphoma: A Long-term Follow-up Study. *Acta Derm Venereol* 2020;100:adv00069. Available at:

<https://www.ncbi.nlm.nih.gov/pubmed/31996929>.

42. Horwitz SM, Kim YH, Foss F, et al. Identification of an active, well-tolerated dose of pralatrexate in patients with relapsed or refractory cutaneous T-cell lymphoma. *Blood* 2012;119:4115-4122. Available at:

<https://www.ncbi.nlm.nih.gov/pubmed/22394596>.

43. Wyss M, Dummer R, Dommann SN, et al. Lymphomatoid papulosis--treatment with recombinant interferon alfa-2a and etretinate. *Dermatology* 1995;190:288-291. Available at:

<https://www.ncbi.nlm.nih.gov/pubmed/7655107>.

44. Krathen RA, Ward S, Duvic M. Bexarotene is a new treatment option for lymphomatoid papulosis. *Dermatology* 2003;206:142-147. Available at:

<https://www.ncbi.nlm.nih.gov/pubmed/12592082>.

45. Sheehy O, Catherwood M, Pettengell R, Morris TC. Sustained response of primary cutaneous CD30 positive anaplastic large cell lymphoma to bexarotene and photopheresis. *Leuk Lymphoma* 2009;50:1389-1391. Available at:

<https://www.ncbi.nlm.nih.gov/pubmed/19544141>.

46. Fujimura T, Furudate S, Tanita K, et al. Successful control of phototherapy-resistant lymphomatoid papulosis with oral bexarotene. *J Dermatol* 2018;45:e37-e38. Available at:

<https://www.ncbi.nlm.nih.gov/pubmed/28971510>.

47. Proctor SJ, Jackson GH, Lennard AL, Marks J. Lymphomatoid papulosis: response to treatment with recombinant interferon alfa-2b. *J Clin Oncol* 1992;10:170. Available at:

<https://www.ncbi.nlm.nih.gov/pubmed/1727920>.

48. Yagi H, Tokura Y, Furukawa F, Takigawa M. Th2 cytokine mRNA expression in primary cutaneous CD30-positive lymphoproliferative disorders: successful treatment with recombinant interferon-gamma. *J Invest Dermatol* 1996;107:827-832. Available at:

<https://www.ncbi.nlm.nih.gov/pubmed/8941669>.

49. Schmuth M, Topar G, Illersperger B, et al. Therapeutic use of interferon-alpha for lymphomatoid papulosis. *Cancer* 2000;89:1603-1610. Available at: <https://www.ncbi.nlm.nih.gov/pubmed/11013377>.

50. Brice P, Cazals D, Mounier N, et al. Primary cutaneous large-cell lymphoma: analysis of 49 patients included in the LNH87 prospective trial of polychemotherapy for high-grade lymphomas. *Groupe d'Etude des Lymphomes de l'Adulte. Leukemia* 1998;12:213-219. Available at:

<https://www.ncbi.nlm.nih.gov/pubmed/9519784>.

51. Horwitz S, O'Connor OA, Pro B, et al. Brentuximab vedotin with chemotherapy for CD30-positive peripheral T-cell lymphoma (ECHELON-2): a global, double-blind, randomised, phase 3 trial. *Lancet* 2019;393:229-240. Available at:

<https://www.ncbi.nlm.nih.gov/pubmed/30522922>.

52. Zackheim HS, Epstein EH, Jr., Crain WR. Topical carmustine therapy for lymphomatoid papulosis. *Arch Dermatol* 1985;121:1410-1414. Available at: <https://www.ncbi.nlm.nih.gov/pubmed/4051529>.

53. Thomsen K, Wantzin GL. Lymphomatoid papulosis. A follow-up study of 30 patients. *J Am Acad Dermatol* 1987;17:632-636. Available at:

<https://www.ncbi.nlm.nih.gov/pubmed/2889756>.

54. Calzavara-Pinton P, Venturini M, Sala R. Medium-dose UVA1 therapy of lymphomatoid papulosis. *J Am Acad Dermatol* 2005;52:530-532. Available at: <https://www.ncbi.nlm.nih.gov/pubmed/15761440>.

55. Fernandez-de-Misa R, Hernandez-Machin B, Servitje O, et al. First-line treatment in lymphomatoid papulosis: a retrospective multicentre study. *Clin Exp Dermatol* 2018;43:137-143. Available at:

<https://www.ncbi.nlm.nih.gov/pubmed/28994134>.

56. Everett MA. Treatment of lymphomatoid papulosis with methotrexate. Br J Dermatol 1984;111:631. Available at: <https://www.ncbi.nlm.nih.gov/pubmed/6498098>.

57. Christensen HK, Thomsen K, Vejlsgaard GL. Lymphomatoid papulosis: a follow-up study of 41 patients. Semin Dermatol 1994;13:197-201. Available at: <https://www.ncbi.nlm.nih.gov/pubmed/7986688>.

58. Vonderheid EC, Sajjadian A, Kadin ME. Methotrexate is effective therapy for lymphomatoid papulosis and other primary cutaneous CD30-positive lymphoproliferative disorders. J Am Acad Dermatol 1996;34:470-481. Available at: <https://www.ncbi.nlm.nih.gov/pubmed/8609262>.

59. Yazawa N, Kondo S, Kagaya M, et al. Successful treatment of a patient with lymphomatoid papulosis by methotrexate. J Dermatol 2001;28:373-378. Available at: <https://www.ncbi.nlm.nih.gov/pubmed/11510505>.

60. Fujita H, Nagatani T, Miyazawa M, et al. Primary cutaneous anaplastic large cell lymphoma successfully treated with low-dose oral methotrexate. Eur J Dermatol 2008;18:360-361. Available at: <https://www.ncbi.nlm.nih.gov/pubmed/18474486>.

61. Cornejo CM, Novoa RA, Krisch RE, Kim EJ. Low-dose radiotherapy for primary cutaneous anaplastic large-cell lymphoma while on low-dose methotrexate. Cutis 2016;98:253-256. Available at: <https://www.ncbi.nlm.nih.gov/pubmed/27874877>.

62. Newland KM, McCormack CJ, Twigger R, et al. The efficacy of methotrexate for lymphomatoid papulosis. J Am Acad Dermatol 2015;72:1088-1090. Available at: <https://www.ncbi.nlm.nih.gov/pubmed/25981010>.

63. Duvic M, Tetzlaff MT, Gangar P, et al. Results of a Phase II Trial of Brentuximab Vedotin for CD30+ Cutaneous T-Cell Lymphoma and

Lymphomatoid Papulosis. J Clin Oncol 2015;33:3759-3765. Available at: <https://www.ncbi.nlm.nih.gov/pubmed/26261247>.

64. Lewis DJ, Talpur R, Huen AO, et al. Brentuximab Vedotin for Patients With Refractory Lymphomatoid Papulosis: An Analysis of Phase 2 Results. JAMA Dermatol 2017;153:1302-1306. Available at: <https://www.ncbi.nlm.nih.gov/pubmed/28980004>.

65. Melchers RC, Willemze R, Bekkenk MW, et al. Frequency and prognosis of associated malignancies in 504 patients with lymphomatoid papulosis. J Eur Acad Dermatol Venereol 2020;34:260-266. Available at: <https://www.ncbi.nlm.nih.gov/pubmed/31715046>.